

# Les vertiges\*

Le vertige se définit comme un trouble de la perception de son environnement avec sensation de mouvement de type rotatoire (carrousel) ou linéaire (tangage, sensation ébrieuse). Son origine peut être périphérique par atteinte de l'appareil vestibulaire (sacculé, utricule et canaux semi-circulaires) ou centrale par atteinte du tronc cérébral, du cervelet ou des noyaux vestibulaires. Il est à distinguer des autres syndromes vertigineux représentés par la présyncope, le déséquilibre ou l'étourdissement.

Le défi pour le praticien consiste à différencier les causes bénignes (vertiges périphériques) des causes potentiellement vitales (vertiges centraux) motivant une hospitalisation immédiate.

## I. ÉPIDÉMIOLOGIE

Avec une prévalence de 5%, les sensations vertigineuses sont un motif de consultation fréquent et on estime que 15 à 30% des adultes présentent au moins un épisode durant leur vie. Les étiologies sont variées, regroupant des troubles vestibulaires, neurologiques, cardiovasculaires, métaboliques ou psychiatriques.

Le patient peut décrire un vertige rotatoire ou linéaire suggérant fortement une origine oto-neurologique périphérique ou centrale, mais peut également se plaindre d'une sensation de perte de connaissance imminente (présyncope), d'un déséquilibre (suggérant un déficit sensoriel multiple) ou d'un sentiment de tête vide ou d'étourdissement (devant faire rechercher une étiologie neurologique ou psychiatrique).

Nous ne parlerons que de vertiges rotatoires ou linéaires suggérant une origine oto-neurologique périphérique ou centrale. Il faut différencier les causes urgentes des causes non urgentes.

### Causes urgentes

Une hospitalisation s'impose lors de suspicion de vertige d'origine centrale: accident vasculaire cérébral (AVC)/ischémique transitoire (AIT) cérébelleux, du tronc cérébral ou vertébro-basilaire.

D'autres causes plus rares (affection démyélinisante inaugurale (sclérose en plaques), migraine basilaire inaugurale) peuvent également se manifester initialement par des vertiges. Ces affections ne seront pas traitées dans ce chapitre.

En cas de suspicion d'AVC, l'indication potentielle à une thrombolyse implique le respect de certains délais (de 4,5 à 12 h en cas d'occlusion du tronc basilaire).

### Causes non urgentes

Il s'agit pour l'essentiel de vertiges périphériques:

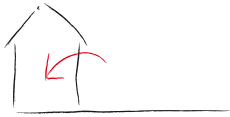- vertige positionnel paroxystique bénin (VPPB);
- neuronite vestibulaire;

Rev Med Suisse 2012; 8: 2029-33

**C. Delémont**  
**F. Higelin**  
**P. Bang**  
**O. Rutschmann**

**Dr Pascal Bang**  
Spécialiste en oto-rhino-laryngologie  
**Drs Cécile Delémont et Fabien Higelin**  
Spécialistes en médecine interne  
**Dr Olivier Rutschmann**  
Spécialiste en médecine interne,  
infectiologie et médecine d'urgence  
Genève

\* Chapitre tiré du livre: Urgences à domicile 2<sup>e</sup> édition; F. Higelin, F. Meier, F. Cerruti, O. Groscurin et O. Rutschmann; Editions Médecine & Hygiène, 2011. Le livre est disponible sur [www.medhyg.ch/boutique/index.php/urgences-a-domicile-2e-editions.html](http://www.medhyg.ch/boutique/index.php/urgences-a-domicile-2e-editions.html)



- maladie de Ménière.

Plus rarement, on retrouvera une infection ORL, une fistule périlymphatique, un cholestéatome, un neurinome de l'acoustique, voire une atteinte ototoxique. Ces affections ne seront pas traitées dans ce chapitre.

## 2. ANAMNÈSE ET EXAMEN CLINIQUE DIRIGÉS

### Prise d'appel téléphonique

Identifier les symptômes d'alarme pouvant suggérer une origine centrale au vertige :

- céphalées;
- troubles neurologiques focaux.

### Anamnèse

Au domicile, le médecin précisera les points suivants permettant de distinguer une origine centrale d'une origine périphérique (tableau 1) :

- antécédents de vertige périphérique;
- âge et antécédents médicaux: migraine, SEP, épilepsie, traumatisme crânio-cérébral (TCC);
- facteurs de risque cardiovasculaires (FRCV);
- consommation éthylique;
- prise médicamenteuse (médicaments psychotropes, hypotenseurs, ototoxiques: aminoglycoside, érythromycine, vancomycine, furosémide, anti-inflammatoires non stéroïdiens, vincristine);
- mode d'apparition ( Brusque/progressif);
- contexte de survenue (changement de position, au décubitus dorsal, mouvement de la tête, TCC);
- mode de présentation (continu ou intermittent);
- durée (secondes pour VPPB, minutes à heures pour les crises de Ménière, continu pour une neuronite);
- symptômes accompagnateurs:
  - symptômes digestifs: nausées, vomissements;
  - symptômes auditifs: acouphène, hypoacousie, sensation de plénitude dans une oreille;
  - symptômes neurologiques (dont diplopie et parésie faciale pouvant accompagner un AVC du tronc);
- fièvre.

### Examen clinique

Après contrôle des signes vitaux (pouls, tension artérielle, température), l'examen clinique se focalisera sur les signes d'alarme évocateurs d'une atteinte centrale et justifiant une hospitalisation rapide :

- altération de l'état de conscience;
- déficit neurologique (examen des nerfs crâniens, des voies longues et de la fonction cérébelleuse);
- présence d'un nystagmus multidirectionnel ou vertical:
  - le nystagmus est un mouvement saccadé des yeux avec une phase lente et une phase de retour rapide, définissant la direction du nystagmus (il bat du côté de la phase rapide). Cela peut être physiologique dans le regard en position extrême;
  - il est plus aisé de voir le nystagmus en supprimant la fixation visuelle soit par des lunettes de Frenzel, soit simplement en faisant fermer les yeux au patient et en observant le battement des globes à travers les paupières;
  - un nystagmus d'origine centrale peut être multidirectionnel, en particulier vertical en cas d'atteinte pontique ou pédonculaire, non aboli par la fixation visuelle
  - lors d'atteinte périphérique, le nystagmus est presque toujours unidirectionnel, horizonto-rotatoire, bat (phase rapide) du côté sain et est diminué ou aboli par la fixation visuelle.

L'examen clinique sera complété par :

- l'auscultation cardiaque et carotidienne;
- un examen otoscopique: corps étranger dans le conduit auditif externe, otite moyenne aiguë (OMA), cholestéatome;
- un examen postural (Mingazzini, Romberg, Unterberger, test de la marche aveugle). Peu spécifiques, ces tests peuvent être perturbés par de nombreuses affections extra-vestibulaires.

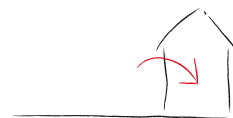### Causes urgentes

AVC/AIT cérébelleux, du tronc ou vertébro-basilaire.

*Anamnèse*: rechercher des facteurs prédisposants tels qu'un âge avancé, le sexe masculin et la présence de facteurs de risque cardiovasculaires.

**Tableau 1. Caractéristiques cliniques du vertige permettant de distinguer une origine centrale d'une origine périphérique**

	Périphérique			Central
	VPPB	Neuronite	Ménière	
<b>Début</b>	Aigu	Subaigu	Aigu-subaigu	Très aigu
<b>Positionnel</b>	+++	++	+	0
<b>Durée</b>	Bref (quelques secondes), répétés, en crises	Quelques jours, continu	Quelques heures, continu	Quelques heures à plusieurs jours
<b>Récidive</b>	Oui	Non	Oui	Non
<b>Nausées/vomissements</b>	+	++/+++	+++	0 à +++
<b>Nystagmus</b>	Rotatoire géotrope à la manœuvre de Hallpike	Horizonto-rotatoire	Horizonto-rotatoire, variable	Vertical/variable Parfois multidirectionnel
<b>Symptômes auditifs</b>	Non	Non	Acouphènes, hypoacousie	Non
<b>Symptômes/signes neurologiques</b>	Absents	Absents	Absents	Présents dans > 99% des situations



**Status** : présence d'un nystagmus spontané central, non diminué par la fixation visuelle. Rechercher une atteinte des nerfs crâniens (diplopie, ataxie, dysarthrie, voire parésie faciale).

## Causes non urgentes

### VPPB

Dû au déplacement d'otolithes, le plus souvent dans un canal semi-circulaire postérieur. Pic d'incidence dans la 6<sup>e</sup> décennie et prépondérance chez la femme (2:1). Le plus souvent unilatéral, il est parfois bilatéral, prédominant d'un côté, exceptionnellement bilatéral et symétrique.

**Anamnèse** : vertige rotatoire bref, de quelques secondes à moins d'une minute, survenant typiquement aux changements de position de la tête (rotation sur le côté, particulièrement en décubitus dorsal, et au passage à la position assise). Le vertige est souvent accompagné de nausées, plus rarement de vomissements.

**Status** : la manœuvre de Hallpike, quand elle est positive selon les critères caractéristiques décrits dans la **figure 1**, est pathognomonique. Sa négativité n'exclut pas une origine périphérique. Examen otoscopique normal.

**Manœuvre de Hallpike** : cette manœuvre diagnostique consiste à basculer le patient, tête tournée d'un côté. En cas de VPPB, après une latence de 1 à 5 secondes, le patient ressent un intense vertige rotatoire et l'on observe un nystagmus rotatoire géotrope (qui bat vers le sol). Le vertige et le nystagmus durent de 2 à 30 secondes. En relevant le patient et en l'amenant à la position assise, également après une courte latence, le patient ressent un vertige et un nystagmus est observable, rotatoire, en sens inverse du précédent. Le vertige et le nystagmus sont moins intenses, s'épuisent, si la manœuvre est répétée. L'utilisation de lunettes de Frenzel qui inhibent la fixation visuelle est recommandée, mais pas indispensable.

### Neuronite vestibulaire (déficit vestibulaire périphérique brusque)

Cause la plus fréquente de vertige persistant plus de 24 heures. Une origine virale est suspectée.

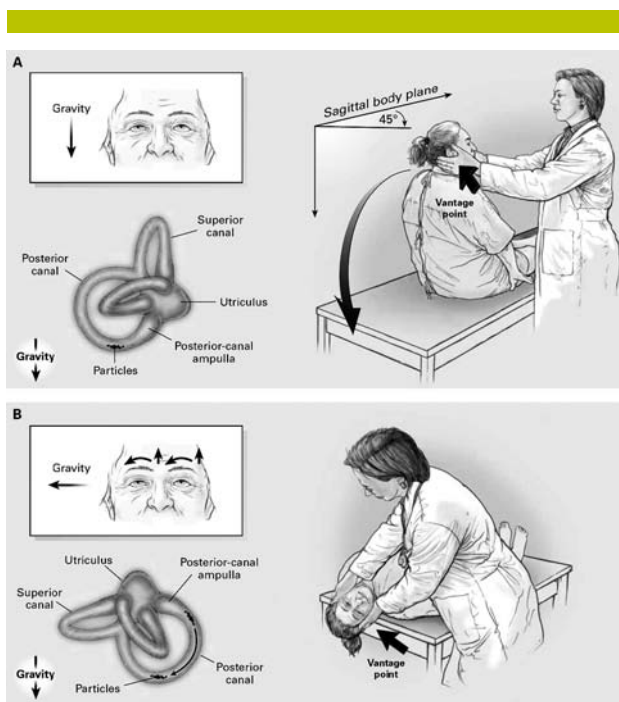
**Anamnèse** : d'apparition subaiguë, le vertige est continu, exacerbé par les changements de position et les mouvements de rotation de la tête. Il dure quelques jours, s'accompagne de nausées/vomissements.

**Status** : nystagmus spontané (horizonto-rotatoire) battant du côté sain. Quand réalisables et tolérables pour le patient, la manœuvre de Hallpike est négative et les épreuves posturales mettent en évidence une déviation vers le côté opposé à l'oreille atteinte. Examen otoscopique normal.

### Maladie de Ménière

Diagnostic reposant sur la survenue répétée et épisodique de vertiges et de symptômes auditifs. Un épisode inaugural, même si fortement évocateur de cette maladie, ne permet pas d'en affirmer le diagnostic.

**Anamnèse** : l'installation de la crise peut être rapide ou progressive. Les vertiges sont accompagnés de symptômes neuro-végétatifs très marqués et durent quelques dizaines de minutes, moins de 24 heures. Symptômes auditifs : acouphène, hypoacousie unilatérale, sensation de plénitude



**Figure 1. Manœuvre de Hallpike**  
(Tirée de Furman JH, et al. N Engl J Med 1999;341:1590).

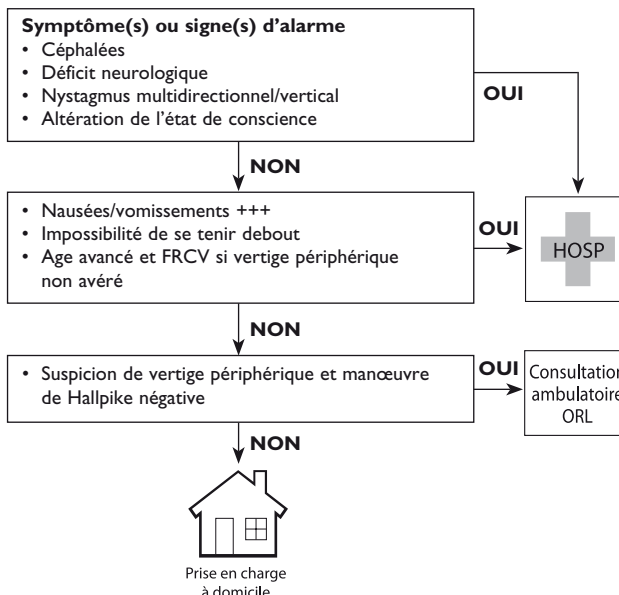
dans une oreille, précédant ou concomitant à la crise de vertige.

**Status** : nystagmus horizontal, parfois vertical ou rotatoire. Examen otoscopique normal, hypoacousie.

## 3. EXAMENS COMPLÉMENTAIRES ET MATÉRIEL

Le matériel nécessaire comporte les instruments de base contenus dans la valise de soins (stéthoscope, sphygmomanomètre, thermomètre, otoscope).

## 4. ARBRE DÉCISIONNEL





## 5. PRISE EN CHARGE À DOMICILE

### Prise en charge initiale

La prise en charge du vertige débute par le traitement des symptômes et de l'anxiété sous-jacente.

Prescrire un antiémétique:

- métoclopramide 10 mg IV/IM ou 10 mg PO (maximum 3×/j);
- dompéridone 10 mg PO/sublingual/rectal;
- thiéthylpérazine 6,5 mg IM/PO/rectal.

En présence de signes et symptômes d'alarme, de vomissements incoercibles ou de l'incapacité de se tenir debout, hospitaliser le patient en urgence:

- contrôler les paramètres vitaux;
- oxygénothérapie pour une saturation en O<sub>2</sub> ≥ 92%;
- voie veineuse périphérique et scope;
- organiser le transfert vers un service d'urgences hospitalier et aviser son médecin de garde;
- contrôler les paramètres vitaux durant le transport.

### Prise en charge spécifique

#### Causes urgentes

*AVC/AIT cérébelleux, du tronc cérébral ou vertébro-basilaire*

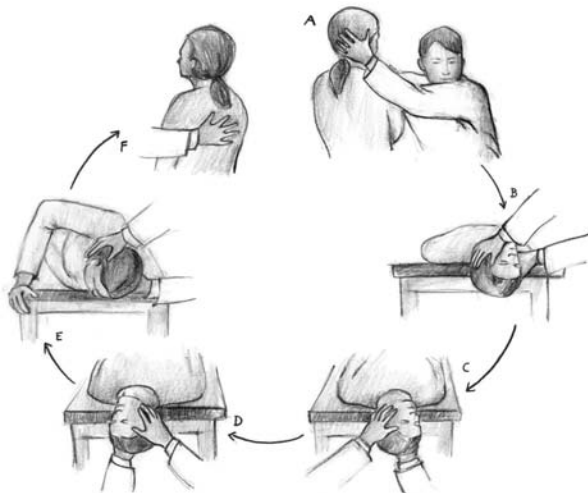
Hospitalisation en urgence.

#### Causes non urgentes

##### VPPB

En phase aiguë, le patient tolère parfois mal la mobilisation, pouvant rendre difficile une manœuvre libératrice (manœuvre d'Epley ou de Semont, figures 2 et 3).

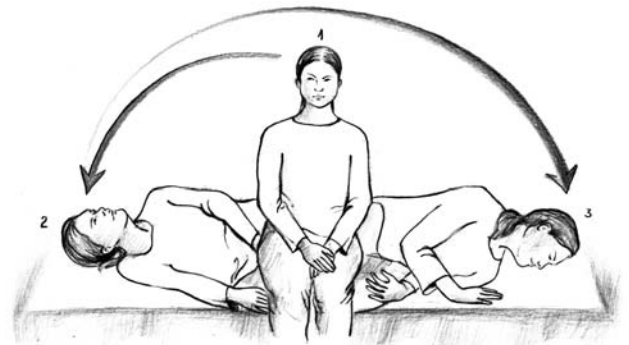Alternativement ou en cas d'échec d'une manœuvre libératrice, on peut recommander les exercices de Brandt et Daroff que le patient pourra effectuer seul, les jours suivant la consultation urgente à domicile (figure 4).



**Figure 2. Manœuvre d'Epley**

Manœuvre d'Epley: pour un VPPB de l'oreille droite. **A-B**: coucher le patient sur le dos, la tête en position déclive de 30°, tournée vers la droite. **C-D**: après le déclenchement et l'épuisement d'un vertige, la tête est tournée de 90° à gauche. **E**: après environ 30 secondes, la tête est tournée une nouvelle fois de 90°, vers le sol, tout en amenant le patient à pivoter sur son épaule gauche. **F**: en maintenant la tête dans l'axe, le patient est ramené à la position assise au bord du lit.

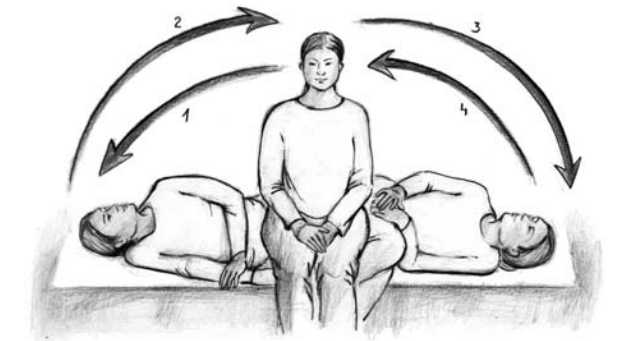© lucociel@gmail.com – Réf.: www.menieresrelief.com



**Figure 3. Manœuvre de Semont**

Manœuvre de Semont: positionner le patient assis au bord du lit, jambes pendantes, puis le coucher en décubitus latéral, sur le côté qui déclenche les vertiges, nez en l'air. Après cessation du nystagmus, bascule rapide de l'autre côté, nez en bas. Maintenir la position environ 5 minutes.

© lucociel@gmail.com – Réf.: www.menieresrelief.com



**Figure 4. Exercices de Brandt et Daroff**

© lucociel@gmail.com

#### Neuronte vestibulaire

Administration de prednisone (1 mg/kg/j pendant 5 j). Une physiothérapie vestibulaire précoce est recommandée.

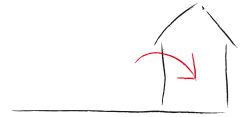#### Maladie de Ménière

- Episode inaugural: bilan ORL en ambulatoire.
- Récurrent: bétahistine PO 24 mg 2×/j.

#### Autres situations

Lors de forte suspicion clinique d'atteinte périphérique mais en présence de manœuvres diagnostiques non conclusives, le patient doit être référé chez un ORL en ambulatoire.

*Exercices de Brandt et Daroff*: assis sur le bord du lit, le patient débute l'exercice par un mouvement du côté de l'oreille atteinte, en se couchant sur le lit, la tête tournée vers le plafond. Ce mouvement induira probablement un vertige. Cette position est maintenue pendant 30 secondes. Puis, on revient à la position initiale, tête orientée devant soi. Là encore, le patient peut ressentir un vertige. Après 30 secondes dans cette position, le patient se couche de l'autre côté, également la tête orientée autant que possible vers le plafond. Puis, après 30 secondes, retour à la position assise.



Ces exercices peuvent être effectués à trois reprises, deux fois par jour, jusqu'à ce qu'ils ne déclenchent plus de vertige pendant deux jours. Si les vertiges persistent au-delà d'une dizaine de jours, il est conseillé de consulter son médecin traitant ou un ORL.

## 6. MESSAGES ESSENTIELS

- La majorité des vertiges sont d'origine bénigne périphérique.
- La présence de signe(s) et symptôme(s) d'alarme impose une hospitalisation immédiate :
  - céphalées;
  - déficit neurologique;
  - nystagmus multidirectionnel ou vertical;

- altération de l'état de conscience.
- D'autres circonstances justifient une hospitalisation :
  - nausées/vomissements +++;
  - impossibilité de se tenir debout;
  - âge avancé et FRCV si vertige périphérique non avéré.
- VPPB :
  - manœuvre diagnostique : manœuvre de Hallpike. Sa négativité n'exclut pas une origine périphérique;
  - manœuvres libératrices : manœuvres d'Epley ou de Semont;
  - les exercices de Brandt et Daroff peuvent être enseignés au patient.
- Lors de forte suspicion clinique d'atteinte périphérique mais en présence de manœuvres diagnostiques non conclusives, le patient doit être référé chez un ORL. ■

## Bibliographie

- Neuhauser HK. Epidemiology of vertigo. *Curr Opin Neurol* 2007;20:40-6.
- Pigott DC, Rosko CH. The dizzy patient: An evidence-based diagnosis and treatment strategy. *Norcross (USA): Emergency Medicine Practice*, 2001;1-20.
- Drachman D. In: Feldmann E, ed. *Current diagnosis in neurology*. St Louis, Mo: Mosby-Year Book Inc, 1994; 264-70.
- Delémont C, Rutschmann O. Vertiges: tout tourne-t-il autour de la clinique? *Rev Med Suisse* 2007;3:1826-8.
- Paparella MM, Alleva M, Bequer NG. Dizziness. *Prim Care* 1990;17:299-308.
- Kerber KA, Brown DL, et al. Stroke among patients with dizziness, vertigo and imbalance in the emergency department. A population study. *Stroke* 2006;37:2484-7.
- Strupp M, Brandt T. Vestibular neuritis. *Semin Neurol* 2009;29:509-19.
- Seemungal BM. Neuro-otological emergencies. *Curr Opin Neurol* 2007;20:32-9.
- Ombelli J, et al. Syndromes vertigineux en pratique ambulatoire. *Rev Med Suisse* 2009;5:2374-80.
- Guyot JP, Crescentino V. Evaluation de la fonction vestibulaire périphérique. *Rev Med Suisse* 2008;4:2085-8.
- Kentala SD, Rauch SD. A practical assessment algorithm for diagnosis of dizziness. *Otolaryngol Head Neck Surg* 2003;128:54-9.
- Hilton M, Pinder D. The Epley (canalith repositioning) manoeuvre for benign paroxysmal positional vertigo. *Cochrane database syst Rev* 2004;(1):CD003162.