

## **Syndrome dépressif d'évolution atypique :** **Mode d'entrée dans une maladie neuro- dégénérative sous-cortico-frontale ?** *A propos d'un cas de Paralyse Supra nucléaire Progressive.*

Christelle RIVIERE., gériatrie service St Anne, hôpital de Fourvière, Lyon 5<sup>ème</sup> ;  
H MOLLION., hôpital Wertheimer, service de neuropsychologie, Lyon-Bron ;  
C TILIKETE ., hôpital Wertheimer, Neurologie D, Lyon-Bron.  
[christelle.riviere@hopital-fourviere.fr](mailto:christelle.riviere@hopital-fourviere.fr)

La Paralyse Supranucléaire Progressive (PSP) ou maladie de Steele-Richardson-Olszewski, appartient au groupe dit des « syndromes Parkinson Plus ».

Ces syndromes associent classiquement un syndrome extra pyramidal à d'autres symptômes neurologiques plus spécifiques. Dans le cas de la PSP, ces éléments sont essentiellement des chutes, un trouble de la motricité oculaire dans le plan vertical ainsi qu'une dysarthrie.

Cette pathologie d'origine neuro-dégénérative a une prévalence dix fois moindre que la bien mieux connue Maladie de Parkinson, et présente la particularité de donner des signes cognitifs de types dysexécutifs, mais aussi des symptômes comportementaux de type frontal.

Cette sémiologie clinique bien particulière serait liée, au moins en partie, à une démodulation striato- frontale (Duyckaerts et Pasquier, 2002).

Le cas sur lequel nous allons attirer votre attention est celui d'une patiente âgée de 62 ans à la date du diagnostic de PSP, mais dont la tentative de suicide, dans un contexte dépressif, trois ans avant l'apparition du tableau clinique typique, nous a interrogé.

Les circonstances, bien particulières, de tentative de suicide et du coma qui s'en est suivi, nous ont fait, tout d'abord, nous

interroger sur une étiologie anoxique et non neuro- dégénérative. En effet, et nous le rappellerons, les anoxies cérébrales peuvent être responsables de tableaux cliniques assez similaires en lésant, entre autres, la région du

Striatum et du Pallidum dans un certain nombre de cas.

Par la suite, ce tableau initialement d'allure psychiatrique, mais d'évolution atypique, a soulevé le difficile problème du diagnostic différentiel de ces pathologies cognitives à début frontal, tant leur sémiologie clinique est proche de la sémiologie psychiatrique.

Enfin, nous verrons que d'authentiques syndromes dépressifs ont pu être décrits chez les patients atteints de PSP, et ce même avant l'apparition du tableau clinique complet, pouvant faire discuter l'existence d'une forme clinique prodromale de type « dysthymique » à ces maladies.

### **OBSERVATION :**

#### **Histoire et tableau clinique :**

Notre premier contact avec Mme J., alors âgée de 62 ans, a lieu fin décembre 2008, alors qu'elle avait été adressée dans notre établissement par un service rééducation.

En effet, les médecins de ce service s'interrogeaient sur l'impossibilité de rééduquer à la marche une femme si jeune, opérée en septembre d'une fracture du col fémoral dans les suites d'une chute en arrière en montant ses escaliers. Une maladie de Parkinson avait été évoquée et un traitement par L-DOPA tenté, sans réponse clinique satisfaisante. Entre autres, les chutes, qui s'étaient répétées durant cette hospitalisation, suscitaient question.

En réalité, l'histoire clinique semblait plutôt débuter 3 ans auparavant, et l'événement fixé par les proches, et pour cause, n'était autre qu'une tentative de suicide médicamenteuse à la suite de laquelle la patiente avait fait un coma de plusieurs jours.

Avant cet événement, la patiente était décrite par ses filles comme une personne très rigoureuse, pour elle-même et pour les autres. Mère de quatre enfants, Mme J., ancienne secrétaire de direction, toujours habillée de tailleurs impeccables, semblait régenter fermement son foyer. Or, dans les suites de cet épisode, le comportement de la patiente s'était assez rapidement modifié. Elle-même expliquant son changement de mode de vie par « un ras le bol général ».

Il existait par ailleurs un contexte probable de conjugopathie que nous n'avons jamais bien pu éclaircir, et qui aurait pu être antérieur à cette tentative de suicide.

Pour autant, Mme J. avait progressivement cessé toute activité, passant ses journées

devant la télévision et se détachant progressivement de ses enfants et petits enfants auxquels elle était auparavant très attachée. Dans cette même période est évoquée l'apparition d'un syndrome des jambes sans repos et de multiples accrochages en voiture. Entre temps, le couple s'était séparé, la patiente ayant développé des idées d'adultères à l'encontre de son mari.

Aucun suivi psychiatrique ne semble avoir été possible jusqu'en avril 2008 où un psychiatre, enfin consulté, conclut à « un tableau dépressif atypique avec des éléments dissociatifs », et suggère qu'une expertise neurocognitive soit tout de même réalisée.

Puis, en septembre 2008, lors d'une montée d'escalier tout à fait banale dans sa maison, Mme J. fait une chute en arrière occasionnant une fracture du poignet gauche, ainsi qu'une fracture comminutive du fémur dont elle est opérée. C'est à la suite d'un séjour de 3 mois en rééducation qu'elle nous est adressée.

A son arrivée dans le service, Mme J. se présentait avec un regard figé et se déplaçait en cadre de marche avec des trajectoires très approximatives, dans une attitude akinéto-rigide d'allure parkinsonienne. Il existait un syndrome extra pyramidal clinique mais fluctuant sans tremblement.

Cette patiente, sans aucune initiative, n'affichait pour autant aucune souffrance morale particulière. Elle renvoyait plutôt une indifférence affective teintée tout de même d'idées de persécution. Malgré un laisser-aller général évident, la patiente n'avait aucun sentiment de dévalorisation ou de culpabilité.

Les mouvements oculaires ne nous sont pas parus alors clairement anormaux. Cependant, la patiente se plaignait de douleurs oculaires sans symptomatologie

locale particulière et présentait un défaut de clignement des yeux qui sera tout d'abord traité par larmes artificielles, sans succès.

L'examen clinique ainsi que le champ visuel réalisé par l'ophtalmologiste de l'hôpital seront considérés comme normaux.

Au plan orthophonique, étaient notés dès le mois de septembre une dysarthrie fluctuante, une parole monotone ainsi que des troubles de déglutitions, là aussi fluctuants.

Au plan cognitif, un Mini Mental State (MMS) à 27/30, avec un score d'orientation temporo- spatiale à 9/10, un rappel des 3 mots parfait et deux erreurs à l'épreuve de calcul. Ce qui retenait l'attention était, avant tout, une grande bradypsychie et des troubles de l'attention.

Concernant les fonctions mnésiques, elles étaient parfaitement préservées. Le bilan neuro-psychologique retenait une préservation des empanns chiffrés, endroits comme envers, des capacités d'encodage, de la mémoire épisodique verbale avec une aide efficace de l'indigage sémantique et sans effet délétère de l'intervalle de rétention sur le rappel total différé. Il en était de même de la mémoire épisodique visuelle.

La BREF était à 14/18 avec des difficultés à automatiser la séquence de Luria et dans les fluences alphabétiques. Le signe de l'applaudissement, fréquent dans la PSP, était ici négatif avec une bonne inhibition. Cependant, lors de l'évaluation par la neuropsychologue, l'atteinte des fonctions exécutives était très nette, correspondant en un défaut de flexibilité mentale, une perturbation de l'évocation lexicale, des perturbations des processus inhibiteurs, des difficultés attentionnelles et toujours cet important ralentissement psychomoteur et idéatoire, déjà décrit dans le service.

Concernant les fonctions instrumentales la dysphonie et la dysprosodie étaient retrouvés en langage spontané, précédemment mises en évidence par l'orthophoniste. Le contenu du discours restait pour autant informatif et détaillé, et les capacités de compréhension orale et de dénomination orale étaient préservées.

Des difficultés visuo- constructives pour les figures complexes géométrique ont été évoquées, mais réinterprétées plus tard et non retenues. Il s'agissait en fait, très probablement, de difficultés oculomotrices qui auraient perturbé les tests. Les fonctions visuo- perceptives et gnosiques, ainsi que les praxies, étaient préservés.

Finalement, au terme de l'expertise clinique, la patiente présentait un tableau cognitif d'allure sous corticale, auquel étaient associés des chutes en rétropulsion, un syndrome extrapyramidal fluctuant, une modification du caractère, ainsi qu'une anomalie oculomotrice qu'il nous restait à caractériser.

### **Examens para cliniques :**

Le bilan biologique, ionique, hépatique, vitaminique et thyroïdien, n'avait retrouvé aucune explication métabolique à cette symptomatologie. Un électro-encéphalogramme, écartera rapidement une comitialité.

Puis, devant ce tableau initialement très psycho- comportemental, seront tout d'abord demandés une IRM cérébrale et des débits sanguins cérébraux à la recherche d'une atteinte frontale.

En IRM, nous avons retrouvé une discrète atrophie frontale postérieure.

La scintigraphie cérébrale, à l'HMPAO-Tc 99m, retrouvera une bonne perfusion et un métabolisme bien conservé des aires frontales antérieures, montrant qu'il ne

s'agissait pas d'une démence fronto-temporale. Sont cependant retrouvés des aspects hétérogènes un peu épars au sein des aires frontales supérieures pré-centrales, ainsi que des aires temporales supérieures, sans caractère bien systématisé. Le radiologue ne conclura pas en termes de diagnostic.

Par la suite, en mars 2009, un DAT- scan sera réalisé dans l'idée d'une démence à corps de Lewy, pour autant « atypique ». C'est à cette même période, après un essai infructueux d'Exelon, que la patiente sera adressée en neuro- ophtalmologie.

Ce dernier examen retrouvera bien des signes scintigraphiques de dégénérescence bilatérale sévère de la voie nigrostriée, « compatibles avec une maladie à corps de Lewy » (Figure 1). Cependant, cette atteinte était aussi compatible avec le diagnostic, qui sera enfin évoqué à la lumière de l'expertise neuro- ophtalmologique, de Paralyse supra nucléaire progressive.

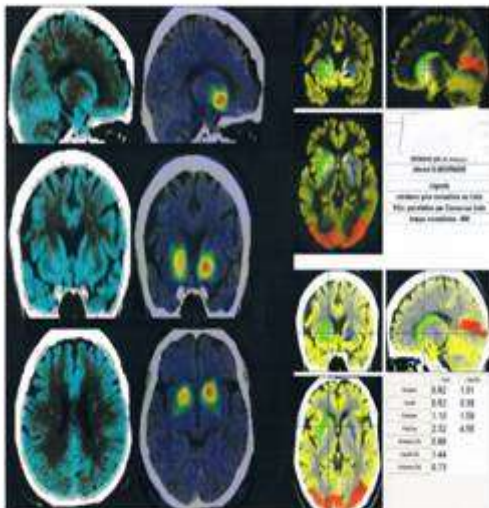


Figure 1 : DAT-SCAN, retrouvant une diminution de fixation sur les *striata*.

En juin 2009, le diagnostic est posé après la réalisation d'un enregistrement des mouvements oculaires. En effet, cette patiente décrivait des céphalées et des « douleurs » oculaires. Elle présentait, à l'étude des mouvements de saccades verticales, un extrême ralentissement des mouvements oculaires, notamment vers le bas. (Figure 2a et 2b).

Pour autant cette anomalie n'était pas retrouvée lors de l'étude des saccades horizontales.

L'amplitude des mouvements oculaires était préservée, ainsi que les mouvements automatiques et réflexes.

Cette atteinte de la commande saccadique vers le bas, isolée, était évocatrice d'une souffrance mésencéphalique, qui fera envisager un diagnostic très probable de PSP.

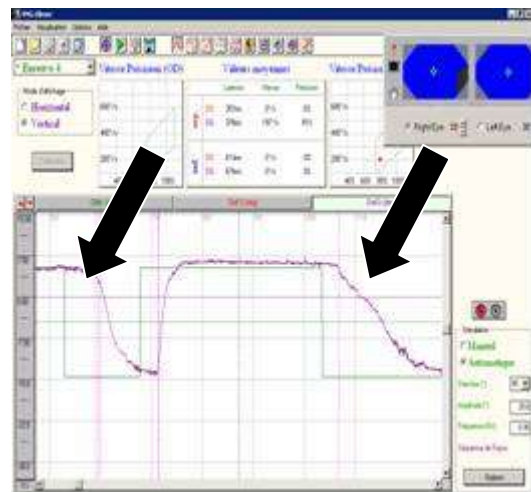


Figure 2a : Ralentissement (indicated by a black arrow) des mouvements oculaires lors de l'étude des mouvements de saccades verticales, plus marqué vers le bas. Tracés sur 2 séquences de mouvements de poursuite de la cible verticalement.

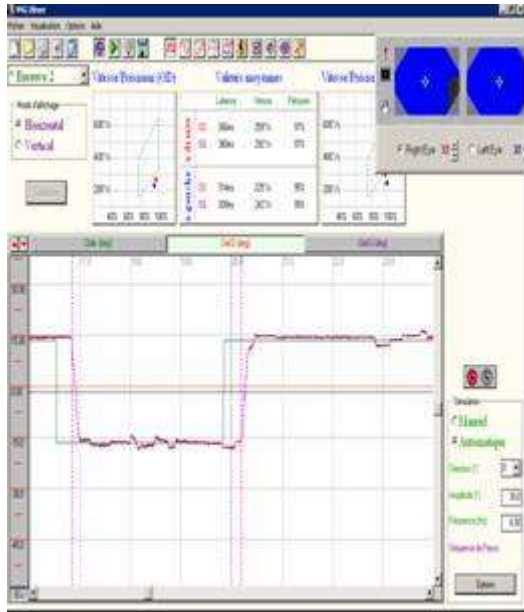


Figure 2b : Mouvements oculaires non ralentis lors de l'étude des mouvements de saccades horizontaux. Tracés sur 2 séquences de mouvements de poursuite de la cible horizontalement.

## DISCUSSION

### Question du diagnostic différentiel de PSP avec une Anoxie cérébrale post coma.

La question d'un authentique syndrome dépressif avec passage à l'acte suicidaire reste posée chez cette patiente.

Si l'on s'en tient au fait que les proches de Mme J. ne retenaient aucun signe neurologique ou psycho comportemental avant cet événement, on peut alors évoquer un tableau frontal post- anoxique secondaire au coma.

Or, les causes d'anoxies cérébrales sont essentiellement, comme nous le rappelle l'article de Peskine *et al.* (2004), les chutes brutales du débit sanguin, par arrêt

cardiaque ou hémorragie aiguë, mais aussi les syndromes de détresse respiratoire aiguë ou les intoxications au monoxyde de carbone.

En ce qui concerne notre patiente, nous ne saurons de ce passage à l'acte que le caractère médicamenteux et le coma qui suivra. Nous n'avons pas alors posé de questions plus précises sur un éventuel arrêt cardiaque ou souffrance respiratoire aiguë.

Cependant, dans l'hypothèse d'une anoxie cérébrale au décours de ce coma, un certain nombre de symptômes auraient pu s'expliquer.

En effet, comme le rappelle Peskine *et al.* (2004), des lésions fréquentes des ganglions de la base et notamment du striato- pallidum, sont provoquées par une anoxie cérébrale. Or cela peut être à l'origine d'une atteinte motrice et d'un dysfonctionnement frontal.

Le tableau clinique résultant d'un tel accident est donc assez proche de ce qui a pu être observé, dans un premier temps au moins, chez Mme J. soit : un mutisme, un apragmatisme, un changement de caractère, une irritabilité, des défauts d'initiative ainsi qu'un syndrome dysexécutif cognitif et dans certain cas des troubles visuo- constructifs ou des ataxies optiques, qui auraient pu donner le change avec l'authentique paralysie oculomotrice, avant son expertise en neuro- ophthalmologie.

Cependant, deux éléments nous semblent à ce jour plutôt en faveur du diagnostic de PSP.

Tout d'abord, l'évolutivité de la symptomatologie, qui se poursuit et se complète sur une durée de 3 ans, mais aussi l'expertise des mouvements oculomoteurs, avec cette atteinte isolée de la saccade vers le bas témoin d'une atteinte mésencéphalique et non décrite jusqu'à présent dans ces tableaux d'anoxie.

### Dépression prodrome de la PSP ?

La question d'un authentique syndrome dépressif reste entière, qu'il accompagne une PSP, ou qu'il en soit un premier signe. Ceci, d'autant qu'un cas décrit en 2008 présente d'intéressantes similitudes avec l'histoire de notre patiente (Quante *et al.*, 2008). En effet, le patient décrit par cette équipe de Berlin, avait 57 ans au moment de son admission conduisant à un diagnostic de PSP. Il présentait alors un tableau typique de chute en rétroimpulsion, d'apathie, et d'ophtalmoplégie, évoluant depuis un an.

Cependant, ce qui est intéressant et qui est souligné par les auteurs, est cet épisode récent de dépression dans ses antécédents. Cette dépression, associant une dysthymie, une apathie, une anédonie, un abandon de ses activités, des difficultés attentionnelles et un sentiment de culpabilité, était survenue 4 ans auparavant de façon isolée et avait été spontanément régressif au bout de 3 mois.

Les similitudes des deux histoires, en termes de tableau clinique et de délais d'apparition de la phase d'état, ont attiré notre attention sur cette question d'une éventuelle symptomatologie dépressive au sens du DSM IV, prodromale de la PSP.

Mais les symptômes décrits ne pouvaient-ils être seulement que le résultat d'une mauvaise expertise clinique face à des symptômes psycho-comportementaux de type frontaux ?

### **Sémiologie des cas décrits de PSP : symptômes psychiatriques ou symptômes frontaux ?**

Dans un travail de Chiu *et al.* (1995) tentant de reprendre les symptômes psychiatriques retrouvés dans la PSP, il est tout d'abord repris les difficultés

diagnostiques, notamment à la phase prodromale, entre un changement de caractère, une apathie, une bradypsychie d'origine dégénérative sous cortico-frontale et psychiatrique, tant les deux tableaux cliniques sont proches.

Parmi les symptômes décrits par les mêmes auteurs, une grande partie correspond davantage à des symptômes frontaux, pris au premier abord pour une dépression. Il s'agit essentiellement de troubles de l'attention, de ralentissements psychiques, d'une lenteur des mouvements.

Cependant quelques cas plus en faveur de réels symptômes psychiatriques sont retrouvés par Chiu *et al.* (1995). Sont alors décrits un émoussement affectif, ainsi que des troubles de l'humeur. Cette sémiologie, en dehors de dépressions réactionnelles, en relation avec la perte d'autonomie, reste tout de même considérée par les auteurs comme une conséquence de l'atteinte neurologique.

Dans l'idée d'une confusion entre une sémiologie psychiatrique et une sémiologie frontale débutante, ce qui reste troublant dans le cas de notre patiente est le fait que les auteurs soulignent qu'il n'est pas rapporté d'idée suicidaire ou de passage à l'acte dans la cohorte étudiée. Or, Mme J., elle, était bel et bien passée à l'acte, et avait failli arriver à ses fins.

Mais un autre travail, réalisé par Litvan *et al.* (1996), permet d'apporter plus de précision à la description de ces symptômes psycho-comportementaux grâce à l'utilisation de l'échelle NPI. En effet, cette équipe a alors comparé les symptômes psycho-comportementaux dans la démence d'Alzheimer et dans la PSP.

Les mêmes difficultés sémiologiques sont soulevées par ces auteurs qui insistent sur l'intérêt d'une grille comme la NPI pour « distinguer » les symptômes non en lien

avec l'humeur et les dysthymies. A la lumière d'un tel réajustement, **ils retrouvent tout de même 18% de symptômes classés comme « dépression » chez les patients atteints de PSP.**

Pour les auteurs, le symptôme le plus fréquemment retrouvé dans la PSP reste l'apathie, cependant « de temps en temps accompagnée de troubles de l'humeur » ; Pour autant la possibilité d'une authentique symptomatologie dépressive n'est donc pas exclue.

Concernant les symptômes de type psychotique, Chiu *et al* (1995), citent l'existence de cas de PSP présentant des symptômes de tonalité paranoïaque, cependant sans élément de bizarrerie, ni délire bien organisé. Le caractère spontanément régressif de ces symptômes est aussi souligné. Régression spontanée de symptôme retrouvée aussi dans la description du cas clinique de nos confrères berlinois (Quante *et al.*, 2008).

Dans le cas de notre patiente, l'hypothèse d'une idée délirante dans le cadre de sa PSP ayant pour thème l'adultère, se heurte à la question de la persistance dans le temps de cette symptomatologie.

**Il semblerait donc que Mme P et son homologue allemand, aient tout deux pu présenter un authentique syndrome dépressif au sens du DSM IV, et ce avant l'apparition d'un tableau clinique de PSP, ainsi qu'en absence d'antécédent psychiatrique connu.**

### CONCLUSION

Une meilleure connaissance de la physiopathologie de ces pathologies neurodégénératives nous permettra sûrement, dans le futur, de dégager des tableaux cliniques différents pour une même maladie. Les progrès, notamment

de l'imagerie fonctionnelle, devraient nous y aider.

Dans le cas de notre patiente, l'hypothèse d'une forme clinique, certes plus rare, de PSP à début dysthymique paraît pouvoir être envisagée. L'étude d'autres cas permettra peut être de mettre en lumière des évolutions similaires.

Cependant, concernant Mme J., la question d'une histoire psychiatrique et suicidaire à part entière reste possible. En effet, son caractère initialement très exigeant, rigide, décrit par la famille, l'histoire conjugale ombrageuse et cette idée récurrente d'adultère, laissent planer le doute.

Mauvaise coïncidence entre une tentative de suicide manquée et le début d'une maladie neuro- dégénérative ? Ou début dysthymique d'une PSP ?.

Voilà pour nous une histoire clinique qui résume bien toute la difficulté que représente l'évocation d'un diagnostic abordé sous le seul versant neurologique ou psychiatrique. Dans le cas présent, c'est l'association de symptômes psycho-comportementaux et neurologiques d'une part et du fonctionnement psychique ainsi que de l'histoire de vie de la patiente d'autre part, qui sont à l'origine de cette difficulté diagnostique.

Il semble que devant la complexité de la sémiologie rencontrée au cours de ces pathologies neuro- dégénératives, la question du clivage entre neurologie, psychiatrie et psychologie doive disparaître. Cela nous paraît nécessaire pour approcher au mieux le problème clinique posé par le patient et y trouver des solutions.

**REFERENCES :**

[1] Chiu H.F.K, Psych M.R.C., 1995. « Psychiatric aspects of progressive supranuclear palsy », *General Hospital Psychiatry*, 17:135-143.

[2] Dujardin K., Defebvre L., 2007. « Neuropsychologie de la maladie de Parkinson et des syndromes apparentés », Masson Ed., 2<sup>ème</sup> édition, p55, p105.

[3] Duyckaerts C., Pasquier F., 2002. « Traité de Neurologie : Démences », Doin Ed., p 277.

[4] Litvan I. *et al.*, 1996. « Neuropsychiatric aspects of progressive supranuclear palsy. », *Neurology*, 47 :1184-1189.

[5] Peskine A., Picq Ch., Pradat-Diehl P., 2004. « Anoxie cérébrale : quelles séquelles cognitives ? », *Neurologies*, 7 : 150-152.

[6] Quante A. *et al.*, 2008. « Depression preceding the onset of progressive supranuclear paralysis: A case report. », *J. Neuropsychiatry Clin. Neurosci.*, 20: 247-248.