LES URGENCES OPHTALMOLOGIQUES

CHEZ LE CHIEN ET LE CHAT

SOMMAIRE

INTRODUCTION

PREMIERE PARTIE : MATERIEL, EXAMEN DE L'ANIMAL

I) Materiel..... p19

I-1) Source lumineuse et système grossissant
I-2) Ophtalmoscope
I-3) Tonomètres et gonioscopes
I-4) Instruments et fils
I-5) Bandelettes pour test de Schirmer
I-6) Colorants

II) Examen ophtalmologique.....p21

II-1) Anamnèse et commémoratifs
II-2) Examen général de l'animal
II-3) Examen oculaire
II-3-1) Examen de la fonction visuelle
II-3-2) Examen à distance
II-3-3) Examen rapproché
II-3-4) Examens complémentaires

DEUXIEME PARTIE : AFFECTIONS DE L'ORBITE ET DU GLOBE OCULAIRE

I) Rappels d'anatomie et de topographie.....p27

I-1) La cavité orbitaire
I-2) Le contenu orbitaire

II) Exophtalmie aiguë.....p31

II-1) Signes cliniques
II-2) Moyens diagnostiques
II-2-1) Mesure du degré d'exophtalmie
II-2-2) Imagerie
II-2-3) Ponction rétrobulbaire
II-2-4) Autres examens

II-3) Les affections
II-3-1) Cellulite et abcès rétrobulbaire
II-3-1-1) Signes cliniques locaux et généraux
II-3-1-2) Etiologie
II-3-1-3) Diagnostic
II-3-1-4) Traitement
II-3-1-5) Pronostic
II-3-2) Myosites
II-3-2-1) Myosite des muscles masticateurs
II-3-2-1-1) Etiologie
II-3-2-1-2) Signes cliniques
II-3-2-1-3) Diagnostic
II-3-2-1-4) Traitement
II-3-2-1-5) Evolution et pronostic
II-3-2-2) Myosite des muscles extra-oculaires
II-3-2-2-1) Etiologie
II-3-2-2-2) Signes cliniques
II-3-2-2-3) Diagnostic
II-3-2-2-4) Traitement
II-3-2-2-5) Evolution et pronostic
II-3-3) Hémorragie rétrobulbaire
II-3-3-1) Signes cliniques
II-3-3-2) Etiologie
II-3-3-3) Diagnostic
II-3-3-4) Traitement
II-3-4) Tumeurs

III) Luxation du globe.....p43

III-1) Définition
III-2) Causes
III-3) Signes cliniques
III-3-1) Généraux
III-3-2) Locaux
III-4) Pronostic
III-5) Traitement
III-5-1) Traitements pour maintenir la cornée hydratée
III-5-2) Technique de repositionnement
III-5-3) Moyens de protection et de maintien de l'oeil
III-5-4) Traitement médical
III-6) Evolution et séquelles
III-6-1) Strabisme
III-6-2) Atteinte visuelle
III-6-3) Lagophtalmie et kérato-conjonctivite sèche
III-6-4) Récidives
III-6-5) Phtisis bulbi
III-7) Quelques chiffres d'une étude

IV) Fractures de l'orbite.....p50

IV-1) Causes
IV-2) Signes cliniques locaux et généraux
IV-2-1) Généraux
IV-2-2) Cutanés
IV-2-3) Oculaires
IV-2-4) Osseux
IV-2-5) Nerveux
IV-3) Diagnostic
IV-4) Traitement
IV-4-1) Traitement médical
IV-4-2) Traitement chirurgical

V) Rupture et collapsus du globe.....p52

V-1) Causes
V-2) Signes cliniques
V-3) Traitement : énucléation

TROISIEME PARTIE : PAUPIERES, CONJONCTIVE, MEMBRANE NICTITANTE

I) Anatomie des paupières et de la conjonctive.....p57

I-1) Les paupières
I-2) La conjonctive
I-3) La membrane nictitante

II) Plaies des paupières, de la conjonctive et de la membrane nictitante.....p60

II-1) Causes
II-2) Signes cliniques
II-3) Traitement
II-3-1) Règles pour le traitement chirurgical
II-3-2) Techniques chirurgicales
II-3-2-1) Plaie conjonctivale isolée et de petite taille
II-3-2-2) Plaie conjonctivale isolée et de taille importante
II-3-2-3) Plaie de la membrane nictitante
II-3-2-4) Plaie palpébale sans atteinte du bord palpébral
II-3-2-5) Plaie palpébrale avec atteinte du bord palpébral, sans perte de tissu
II-3-2-6) Plaie palpébrale avec atteinte du bord palpébral et perte de tissu importante
II-3-2-7) Plaie avec atteinte des canaux lacrymaux
II-3-3) Traitement médical

II-4) Résultats et pronostic

III) Inflammation et oedème aigus.....p68

III-1) Causes
III-2) Signes cliniques
III-3) Diagnostic
III-3-1) Technique du frottis conjonctival
III-3-2) Analyse du frottis conjonctival
III-4) Traitement
III-4-1) Antibiotiques et anti-viraux
III-4-2) Anti-inflammatoires
III-4-3) Antihistaminiques, antiallergiques, diurétiques
III-4-4) Traitement hygiénique et confort de l'animal
III-5) Pronostic

IV) Hémorragies sous-conjonctivales et palpébrales.....p72

IV-1) Causes
IV-2) Diagnostic
IV-3) Traitement
IV-3-1) Traitement symptomatique
IV-3-2) Traitements spécifiques
IV-4) Pronostic

QUATRIEME PARTIE : CORNEE ET SCLERE

I) Rappels d'anatomie et de physiologie.....p77

I-1) La sclère
I-2) La cornée

II) Brûlures cornéennes.....p79

II-1) Causes
II-1-1) Les brûlures thermiques
II-1-2) Les brûlures chimiques
II-1-2-1) Les brûlures par des bases
II-1-2-2) Les brûlures par des acides
II-2) Signes cliniques et diagnostiques
II-3) Traitement
II-3-1) Lavage
II-3-2) Anti-inflamamtoires
II-3-3) Collyre cycloplégique
II-3-4) Antibiotiques
II-3-5) Substances anticollagénases

II-3-6) Substituts de larmes
II-3-7) Vitamine C
II-3-8) Collerette
II-4) Pronostic et évolution

III) Plaies et ulcères cornéens.....p82

III-1) Plaies et ulcères non perforants
III-1-1) Causes
III-1-2) Signes cliniques et diagnostiques
III-1-2-1) Signes cliniques et examen oculaire
III-1-2-2) Examens complémentaires
III-1-3) Traitement
III-1-3-1) Traitement des plaies et ulcères superficiels
III-1-3-2) Traitement des plaies et ulcères profonds
III-1-3-2-1) Colle cyanoacrylate
III-1-3-2-2) Fixation de la membrane nictitante
III-1-3-2-3) Suture cornéenne
III-1-3-2-4) Lambeaux conjonctivaux
III-1-3-2-5) Greffes de cornée
III-2) Plaies et ulcères perforants
III-2-1) Causes
III-2-2) Signes cliniques et diagnostiques
III-2-3) Traitement des plaies et ulcères perforants
III-2-3-1) Sans prolapsus de l'iris
III-2-3-2) Avec prolapsus de l'iris
III-2-3-3) Traitement médical associé
III-2-4) Pronostic

IV) Plaies sclérales.....p95

IV-1) Causes
IV-2) Signes cliniques et diagnostiques
IV-3) Traitement
IV-4) Pronostic

V) Corps étrangers cornéens..... p96

V-1) Origine
V-2) Signes cliniques et diagnostiques
V-3) Traitement
V-3-1) Corps étrangers superficiels
V-3-2) Corps étrangers profonds

CINQUIEME PARTIE : SEGMENT ANTERIEUR

I) Rappels d'anatomie et de physiologie.....p101

I-1) Chambre du bulbe et humeur aqueuse
I-2) Tunique vasculaire antérieure
I-2-1) Les corps ciliaires
I-2-2) L'iris
I-3) Le cristallin
I-4) L'angle irido-cornéen
I-5) L'humeur aqueuse

II) Hyphéma.....p104

II-1) Causes
II-2) Signes cliniques et diagnostiques
II-3) Traitement
II-3-1) Principes généraux
II-3-2) Traitement médical symptomatique et spécifique
II-3-2-1) Myotiques et mydriatiques
II-3-2-2) Corticoïdes
II-3-2-3) Hypotenseurs
II-3-2-4) Antihémorragiques
II-3-3) Traitement chirurgical
II-4) Pronostic

III) Uvéite antérieure aiguë.....p108

III-1) Etiologie
III-1-1) Traumatismes
III-1-2) Maladies systémiques
III-1-3) Infections à distance
III-1-4) Phacoantigéniques
III-2) Signes cliniques et diagnostiques
III-3) Traitement
III-3-1) Traitement par voie locale
III-3-2) Traitement par voie générale
III-4) Pronostic

IV) Luxation antérieure du cristallin.....p110

IV-1) Etiologie
IV-2) Signes cliniques et diagnostiques
IV-3) Traitement

V) Glaucome aigu..... p114

V-1) Etiologie
V-1-1) Glaucome primaire
V-1-2) Glaucome secondaire
V-2) Signes cliniques et diagnostiques
V-2-1) Signes fonctionnels
V-2-2) Rougeur oculaire
V-2-3) Mydriase
V-2-4) Modifications de la cornée
V-2-5) Modifications du globe
V-2-6) Atteintes du fond d'oeil
V-2-7) Modifications du cristallin
V-2-8) Mesure de la pression intraoculaire
V-2-9) Gonioscopie
V-3) Traitement
V-3-1) Principes du traitement
V-3-1-1) Diminution de la formation d'humeur aqueuse
V-3-1-2) Augmentation de l'élimination de l'humeur aqueuse
V-3-2) Traitement d'attaque
V-3-2-1) Agents hyperosmotiques
V-3-2-2) Inhibiteurs de l'anhydrase carbonique
V-3-3) Traitement d'entretien
V-3-4) Injection intravitréenne de gentamicine.
V-4) Traitement chirurgical

VI) Corps étrangers intraoculaires.....p121

VI-1) Diagnostic
VI-1-1) Radiographie
VI-1-2) Echographie
VI-2) Traitement
VI-2-1) Anti-inflammatoires et antibiotiques
VI-2-2) Extraction du corps étranger
VI-2-3) Autres traitements

SIXIEME PARTIE : SEGMENT POSTERIEUR

I) Rappels d'anatomie et de physologie.....p127

I-1) Le vitré
I-2) L'uvée postérieure ou choroïde
I-3) La rétine
I-4) Le nerf optique

II) Hémorragies vitréennes et rétiniennes.....p129

II-1) Causes
II-2) Diagnostic
II-2-1) A l'aide de l'ophtalmoscopie
II-2-2) A l'aide de l'échographie
II-3) Traitement
II-4) Pronostic

III) Rétino-choroïdites aiguës.....p132

III-1) Etiologie
III-2) Signes cliniques et diagnostiques
III-3) Traitement
III-3-1) Anti-inflammatoires
III-3-2) Antibiotiques
III-3-3) Diurétiques
III-3-4) Traitement spécifique

IV) Luxation postérieure du cristallin.....p134

IV-1) Causes
IV-2) Signes cliniques et diagnostiques
IV-3) Traitement

V) Décollement de rétine.....p135

V-1) Etiologie
V-1-1) Les décollements exsudatifs
V-1-2) Les décollements par traction
V-1-3) Les décollements rhegmatogènes
V-2) Signes cliniques et diagnostiques
V-2-1) Signes cliniques
V-2-2) Diagnostic ophtalmologique
V-2-3) Diagnostic échographique
V-3) Traitement
V-3-1) Traitement médical
V-3-1-1) Corticoïdes
V-3-1-2) Diurétiques
V-3-2) Traitement chirurgical
V-4) Pronostic

VI) Nevrite optique.....p138

VI-1) Etiologie
VI-2) Signes cliniques et diagnostiques
VI-3) Traitement

VI-4) Pronostic

VII) Dégénérescence rétinienne aiguë..... p140

VII-1) Etiologie
VII-2) Diagnostic
VII-3) Traitement et pronostic

VIII) Cécité d'origine centrale..... p141

VIII-1) Causes
VIII-2) Diagnostic
VIII-3) Traitement et pronostic

CONCLUSION

ANNEXE : schéma de l'oeil

BIBLIOGRAPHIE

LISTE DES FIGURES

Figure 1 : Anatomie de l'orbite....p28
Figure 2 : Le contenu orbitaire....p30
Figure 3 : Les muscles oculo-moteurs du chien....p31
Figure 4 : Ponction rétrobulbaire par voie transconjonctivale....p34
Figure 5 : Ponction rétrobulbaire par voie buccale....p35
Figure 6 : Technique de drainage d'un abcés rétrobulbaire....p38
Figure 7 : Repositionnement du globe oculaire après une luxation....p47
Figure 8 : Technique de blépharorraphie....p48
Figure 9 : Technique de l'énucléation....p54
Figure 10 : Structure schématique de la paupière supérieure....p58
Figure 11 : Règles pour les sutures palpébrales....p62
Figure 12 : Plaies de la membrane nictitante....p64
Figure 13 : Plaies palpébrales sans atteintes du bord palpébral....p64
Figure 14 : Plaies palpébrales avec atteinte du bord palpébral, sans perte de tissu....p65
Figure 15 : Point en lacet de bottine....p65
Figure 16 : Plaies palpébrales avec atteinte du bod palpébral et perte de tissu importante...p66
Figure 17 : Plaie avec atteinte des canaux lacrymaux....p67
Figure 18 : Ulcères cornéens et fluorescéine....p84
Figure 19 : Ulcères cornéens et colorants....p85
Figure 20 : Fixation de la membrane nictitante....p89
Figure 21 : Greffe conjonctivale pédiculée....p90
Figure 22 : Suture cornéenne....p92
Figure 23 : Suture d'une plaie cornéenne perforante avec prolapsus irien....p94
Figure 24 : Extraction d'un corps étranger intracornéen....p98
Figure 25 : L'angle irido-cornéen....p102
Figure 26 : Production et élimination de l'humeur aqueuse....p104
Figure 27 : Luxation du cristallin....p112
Figure 28 : Extraction d'un cristallin luxé antérieurement....p113
Figure 29 : Injection intravitréenne de gentamicine....p120
Figure 30 : Radiographie avec des anneaux de Flieringa....p122
FIgure 31 : Le fond d'oeil....p129
Figure 32 : Hémorragies du fond d'oeil....p131

INTRODUCTION

Les urgences ophtalmologiques sont constituées par toutes les affections oculaires qui s'accompagnent d'une douleur importante, de la diminution ou de la perte de la vision, et qui risquent de se traduire si elles ne sont pas traitées rapidement, par un préjudice fonctionnel ou esthétique grave et irreversible.

En ophtalmologie, de nombreux processus pathologiques doivent être considérés comme des urgences potentielles du fait qu'une guérison retardée puisse entrainer des séquelles importantes.

Il y a des urgences absolues pour lesquelles il faut intervenir dans les minutes ou les heures qui suivent (brûlures par les caustiques, luxation du globe…) et d'autres plus relatives pour lesquelles la vitesse d'intervention jouera tout de même sur le pronostic (plaies palpébrales ou cornéennes…).

Les urgences ophtalmologiques peuvent aussi être divisées en deux groupes selon leur étiologie. Celles apparues après un traumatisme (luxation du globe, fractures orbitaires, hémorragies…) ou celles causées par une affection oculaire grave d'apparition aiguë et d'évolution rapide (glaucome aigu, uvéite aiguë, névrite optique…).

Le problème pour certaines urgences est que le propriétaire ne sait pas toujours les reconnaitre. Certaines affections sont très impressionantes et l'amènent à consulter rapidement (chémosis, plaie palpébrale…) alors qu'une affection mettant en danger la vision mais d'expression moins évidente l'alarmera moins.

Pour le vétérinaire la reconnaissance d'une urgence oculaire est le premier pas pour un traitement et une prise en charge efficace.

Dans cette étude nous aborderons les urgences oculaires en fonction de la région anatomique de l'oeil qui est concernée. Dans chaque chapitre des rappels succints d'anatomie ou de physiologie seront faits pour mieux comprendre les processus pathologiques et les traitements à mettre en place. Le pronostic et la gravité de l'atteinte seront abordés.

Seuls les traitements d'urgence pouvant être mis en oeuvre par un non spécialiste seront approfondis. Certaines affections qui demandent des traitements plus techniques seront citées mais nécessiteront l'intervention d'un spécialiste, il faudra alors reconnaitre ces affections pour les réferer rapidement.

PREMIERE PARTIE

MATERIEL ET EXAMEN DE L'ANIMAL

I) MATERIEL [5] [8] [9] [28]

Le matériel qui va être présenté aura un intérêt dans le diagnostic ou la thérapeutique. Quelques instruments ou produits sont indispensables pour effectuer un examen oculaire d'urgence et engager les premiers soins. D'autres seront destinés à des techniques plus poussées qui ne seront pas décrites ici. L'intérêt et l'importance, lors d'une urgence, du matériel cité seront précisés.

I-1) Source lumineuse et système grossissant

Il est indispensable d'avoir une source lumineuse pour pratiquer un examen oculaire correct. L'examen oculaire se fait, dans la mesure du possible, dans une pièce dont la luminosité est bonne mais qui peut être diminuée. Cela permet ainsi une meilleure utilisation de la source lumineuse ponctuelle lors de l'observation des structures internes de l'oeil ou de la recherche des reflexes pupillaires.

La source lumineuse utilisée sera de préférence ponctuelle, d'intensité variable dans le meillleur des cas.
On peut utiliser:
-une tête d'otoscope
-un transilluminateur de Finoff
-une loupe éclairante
-une lampe d'examen ophtalmologique

Pour le système grossissant, on peut pour un premier examen des annexes et de la cornée utiliser:
-une loupe simple ou des lunettes loupes.

Pour un examen plus approfondi de la cornée et du segment antérieur en particulier on fera appel à:
-un biomicroscope ou lampe à fente qui associe un système grossissant et une source lumineuse.

Pour la chirurgie endoculaire un microscope opératoire est indispensable mais son utilisation ne sera pas détaillée ici et est réservée à un praticien spécialisé.

I-2) Ophtalmoscope

Il est nécessaire pour l'examen du fond d'oeil.
On peut utiliser un ophtalmoscope direct ou indirect.
L'ophtalmoscope direct permet d'obtenir une image avec un grossissement très important (14 fois) mais le champ observé est réduit. Sa manipulation est aisée et son coût réduit.
L'ophtalmoscope indirect permet l'obtention d'une image virtuelle renversée avec un grossissement plus faible mais le champ observé est plus large. Son utilisation demande plus de technique pour la manipulation et son coût est plus élevé.

I-3) Tonomètres et gonioscopes

Un tonomètre permet de mesurer la pression intraoculaire. Il existe différents modèles :
-Tonomètre de Schiotz : tonométrie par indentation (coût moyen)
-Tonopen : tonométrie par aplanissement (coût élevé)

Un gonioscope permet l'examen de l'angle irido-cornéen. Cet examen peut apporter des renseignements surtout lors de glaucome mais demande une certaine habitude de manipulation et ne fait pas partie des examens pratiqués couramment en urgence.

I-4) Instruments et fils

Il faut des instruments de chirurgie courante et d'autres réservés à l'examen ou la chirurgie oculaires.
Les instruments de chirurgie habituellement nécessaires sont entre autres :
pinces diverses, porte-aiguilles, bistouri avec lames de tailles différentes, ciseaux, clamps, aiguilles de tailles variées, seringues...

Il faut ajouter quelques instruments spécifiques pour l'ophtalmologie tels que : (on ne détaillera pas les instruments déstinés à la chirurgie endoculaire puisque celle-ci ne sera pas abordée)
-pince de Graefe : elle permet d'attrapper la conjonctive et la membrane nictitante sans les léser
-canules et sondes lacrymales : elles permettent l'examen des canaux lacrymaux et peuvent servir pour des irrigations
-ciseaux de Sevrin-Stevens : ciseaux pour la dissection de la conjonctive et des paupières
-ciseaux à énucléation : ils sont très courbes et permettent de passer sous le globe
-blépharostats : ils permettent d'écarter et de maintenir les paupières ouvertes
-porte aiguille de Castroviejo : il est nécessaire pour l'utilisation de fils fins
-spatules ou cytobrosses pour prélevement cytologique
-aiguilles de Dupuytren : elles serviront pour retirer les corps étrangers cornéens

Pour les fils on se servira selon l'utilisation de :
-résorbables tressés (Vicryl®, Dexon®, P.D.S®)
de 2/0 à 4/0 pour les ligatures orbitaires, les sutures sous-cutanées,
de 4/0 à 7/0 pour les sutures sous-conjonctivales et sclérales.
-irrésorbables monofilaments (Ethilon®, Prolène®) ou tressés (Soie)
de taille 2/0 à 4/0 pour les sutures cutanées des paupières ,
de 8/0 à 10/0 pour les sutures cornéennes.

La forme et la courbure des aiguilles seront adaptées (aiguilles spatulées de préférence pour la cornée, aiguilles rondes pour le conjonctif, aiguilles triangulaires pour la peau).

I-5) Bandelettes pour test de Schirmer

Ce test permet l'étude quantitative de la phase aqueuse du film lacrymal.
Ces bandelettes sont composées de papier absorbant gradué, elles seront appliquées dans le cul-de-sac conjonctival.
Ce test est à faire avant toute instillation de colorant, de collyre, de solution de rinçage ou d'anesthesique pour ne pas fausser le résultat.

I-6) Colorants

-Fluorescéine collyre ou bandelette [13]
C'est un colorant hydrophile orange qui se colore en vert en milieu basique. La fluorescéine ne se fixe pas sur l'épithélium cornéen qui est lipophile mais se fixe sur le stroma qui est hydrophile.
Elle permet de visualiser les ulcères ou plaies cornéennes, de pratiquer le test de Seidel (cf page 91) qui met en évidence une perforation cornéenne, de vérifier la perméabilité des canaux lacrymaux ou encore d'évaluer le break up time qui est une appréciation qualitative du film lacrymal.
Attention à sa conservation car c'est un très bon milieu de culture pour les germes (surtout *Pseudomonas aeruginosa*), c'est pourquoi il est conseillé d'utiliser les présentations unidoses.

-Vert de lissamine
C'est un colorant qui fixe les cellules mortes ou dégénérées. Il permet de mettre en évidence une souffrance des cellules épithéliales de la conjonctive et de la cornée.

II) EXAMEN OPHTALMOLOGIQUE

L'examen ophtalmologique d'urgence ne diffère pas dans sa démarche de l'examen ophtalmologique classique.
L'examen d'un animal amené pour une urgence ophtalmologique doit comprendre un recueil des commémoratifs, un examen général de l'animal, puis un examen oculaire complet pour évaluer les lésions.Toutes ces étapes sont destinées à mettre en place le plus rapidement possible une thérapeutique efficace et adaptée.

II-1) Anamnèse et commémoratifs [67] [8] [50]

Le recueil de ces informations est essentiel et doit être le plus complet et le plus précis possible.

Il faut noter l'espèce, la race et l'âge de l'animal. Ces éléments épidémiologiques peuvent orienter un diagnostic vers des pathologies particulières.

On demandera la cause exacte de l'inquiétude du propriétaire qui l'a ammené à consulter un vétérinaire. Cela peut être :
-l'apparition d'une modification d'aspect de la région oculaire ou péri-oculaire (inflammation palpébrale, rougeur oculaire),
-l'apparition de signes de douleur chez l'animal (prurit, blépharospasme, épiphora),
-le changement de comportement soudain (dû par exemple à une cécité subite),
-une baisse de l'état général (liée à une pathologie générale),
-la survenue d'un accident ou d'un traumatisme.

Il faut connaitre la date d'apparition de ces symptômes ou lésions et la vitesse d'évolution, cela entrera fortement en jeu pour le pronostic.

On demandera si des maladies générales ou oculaires étaient déjà connues, car on peut être en présence d'une poussée aiguë d'une pathologie chronique.

Il est impératif de savoir si une traitement a déjà été effectué.

Dans le cas des brûlures par un caustique, on peut conseiller au propriétaire d'amener l'emballage pour connaître la nature du produit. [79]

II-2) Examen général de l'animal [50] [80]

L'approche de l'animal doit être délicate et calme. En effet un animal amené en urgence présente des douleurs, des traumatismes, voir une peur ou une perte de vision qui peuvent l'amener à avoir des réactions inattendues. [80]
L'examen général doit être complet pour mettre en évidence la présence d'une atteinte systémique éventuelle : intoxication, infection...
Cet examen permettra d'établir une priorité dans les soins sur un polytraumatisé et d'évaluer la possibilité, si besoin, d'une anesthésie générale.

II-3) Examen oculaire

On en donnera les principales étapes mais sans détailler les méthodes.
L'idéal pour cet examen est de le pratiquer dans une pièce bien éclairée mais dont la luminosité peut être diminuée pour certaines étapes.
Cet examen sera méticuleux, précis et complet car lors d'un traumatisme une lésion évidente peut en cacher une autre moins apparente mais parfois plus grave.

II-3-1) Examen de la fonction visuelle

On peut dans la mesure où l'état de l'animal le permet le regarder se déplacer dans un environnement qui lui est inconnu pour voir s'il évite les obstacles.
On fera les différents tests comme celui de la boule de coton, le placer visuel, le réflexe de clignement à la menace et les réflexes pupillaires photomoteurs.

II-3-2) Examen à distance

Il consiste à observer la symétrie de la face pour mettre en évidence des déformations, des déplacements osseux ou oculaires.
Il faut comparer le côté atteint et le côté sain si l'affection est unilatérale.
On notera la présence d'une inflammation, d'une plaie de la région péri-oculaire ou oculaire.
On analysera la taille et la forme des globes, leur position l'un par rapport à l'autre et par rapport à l'orbite.
Il faut vérifier la fermeture correcte des paupières, repérer la présence d'un écoulement anormal.

II-3-3) Examen rapproché

Il consiste en l'examen détaillé de toutes les structures oculaires. Cet examen se fait en prenant soin de ne pas exercer de traumatisme supplémentaire sur l'oeil comme une pression ou une manipulation importantes qui pourraient être fatales sur un oeil perforé par exemple.
Il peut nécessiter une tranquillisation ou une anesthésie de l'animal si son état le permet.

On commence par les structures orbitaires et palpébrales. Il faut palper ces structures à la recherche d'inflammation, de crépitations, de déplacements, de signes de douleur.

Puis on examine les conjonctives et la sclère, à la recherche d'une plaie, d'une rougeur, d'une hémorragie, d'un chémosis.
Il est imporatnt de bien inspecter les culs-de-sac conjonctivaux et la face postérieure de la membrane nictitante à la recherche de corps étrangers éventuels ou de plaies moins visibles.

Ensuite on examine la cornée qui doit être transparente, brillante, avasculaire, lisse et de courbure régulière.

On passe à l'examen de la chambre antérieure. On évalue sa profondeur et elle ne doit pas contenir de sang, de fibrine, ou de corps étranger.

L'iris doit être régulier, de couleur et de forme homogène, et ne pas présenter de flottement (iridodonésis). L'ouverture pupillaire ne doit pas être obstruée et doit être mobile et symétrique sur les deux yeux.

Le cristallin doit être en place et transparent.

Enfin, le segment postérieur sera examiné après dilatation pupillaire à l'aide d'un ophtalmoscope. On recherchera des hémorragies vitréennes ou rétiniennes, un oedème, un décollement de rétine, des signes de dégénérescence...

II-3-4) Examens complémentaires

•Le test de Schirmer : il doit être pratiqué avant toute instillation de produit ou collyre.

•Les prélèvements conjonctivaux destinés à la bactériologie, virologie ou la cytologie : ils

doivent aussi être faits avant toute instillation de collyre.

•Les colorations : elles sont destinées à évaluer l'intégrité cornéenne, la fonction des canaux lacrymaux.

•La mesure de la pression intraoculaire : elle ne doit être prise que si l'état de l'oeil et de la cornée le permettent.

•La gonioscopie : elle peut être pratiquée sur l'oeil atteint ou sur l'oeil adelphe lorsque l'on suspecte un glaucome à angle étroit.

•Radiographie : l'oeil, de par sa structure, ne sera pas visible mais la radiographie permet de visualiser l'orbite et peut mettre en évidence un corps étranger radio-opaque. Elle permet aussi de visualiser les structures adjacentes à l'orbite. Les radiographies avec produit de contraste ne sont pratiquement plus utilisées.

•Echographie oculaire : elle permet de visualiser les structures internes de l'oeil et de l'orbite. Il faudra utiliser une sonde de 7,5 ou 10 mHz sur un appareil normal ou utiliser un échographe spécifique pouvant fonctionner selon différents modes (mode A et mode B). [37]
L'échographie en mode A permet un enregistrement de pics dûs à la reflexion de l'onde lors du changement de milieu. Ce mode permet d'effectuer des mensurations oculiares ou de la biométrie.
L'échographie en mode B donne une image bidimensionnelle de l'oeil et de l'orbite.

Les indications de l'échographie sont :
-la variation de taille, de forme ou de position du globe
-la perte de transparence des milieux
-l'étude de structures anormales (corps étrangers, inflammations, tumeurs)
-le bilan des traumatismes oculaires
-la biométrie

•E.R.G. : éventuellement pour le diagnostic d'une cécité subite.

•Prises de sang : un hémogramme, un bilan biochimique ou des sérologies seront effectués si l'on suspecte une atteinte générale.

•Biopsies, ponctions : elles pourront être réalisées pour des analyses anatomopathologiques ou cytologiques.

DEUXIEME PARTIE

AFFECTIONS DE L'ORBITE ET DU GLOBE OCULAIRE

I) RAPPELS D'ANATOMIE ET DE TOPOGRAPHIE

[87] [96] [69]

L'orbite est une cavité située à la limite de la face et du crâne.

I-1) La cavité orbitaire

Le bord antérieur de l'orbite est osseux sauf en zone supéro-latérale, où il est formé par le ligament orbitaire.
Le plafond est formé par le procesus zygomatique de l'os frontal en partie médiale, et par le muscle temporal en partie latérale.
La paroi médiale est constituée de plusieurs os : le frontal, le lacrymal, le palatin et le sphénoïde.
La partie latérale est formée par l'arcade zygomatique et dans sa zone ventro-médiale par les muscles masseter et ptérygoïde.
Le plancher est formé de tissus mous (muscle ptérygoïde, glande zygomatique, graisse péri-oculaire et périorbite).

Les sinus sont topographiquement proches de la cavité orbitaire : le processus zygomatique de l'os frontal contient une partie du sinus frontal, la paroi médiale sépare la cavité du sinus maxillaire et du sinus frontal.
Le sinus frontal est dorsal par rapport à l'orbite et le sinus maxillaire est ventral. La cavité nasale et le "labyrinthe ethmoïdal" sont situés entre les parois médiales des deux orbites. [75]

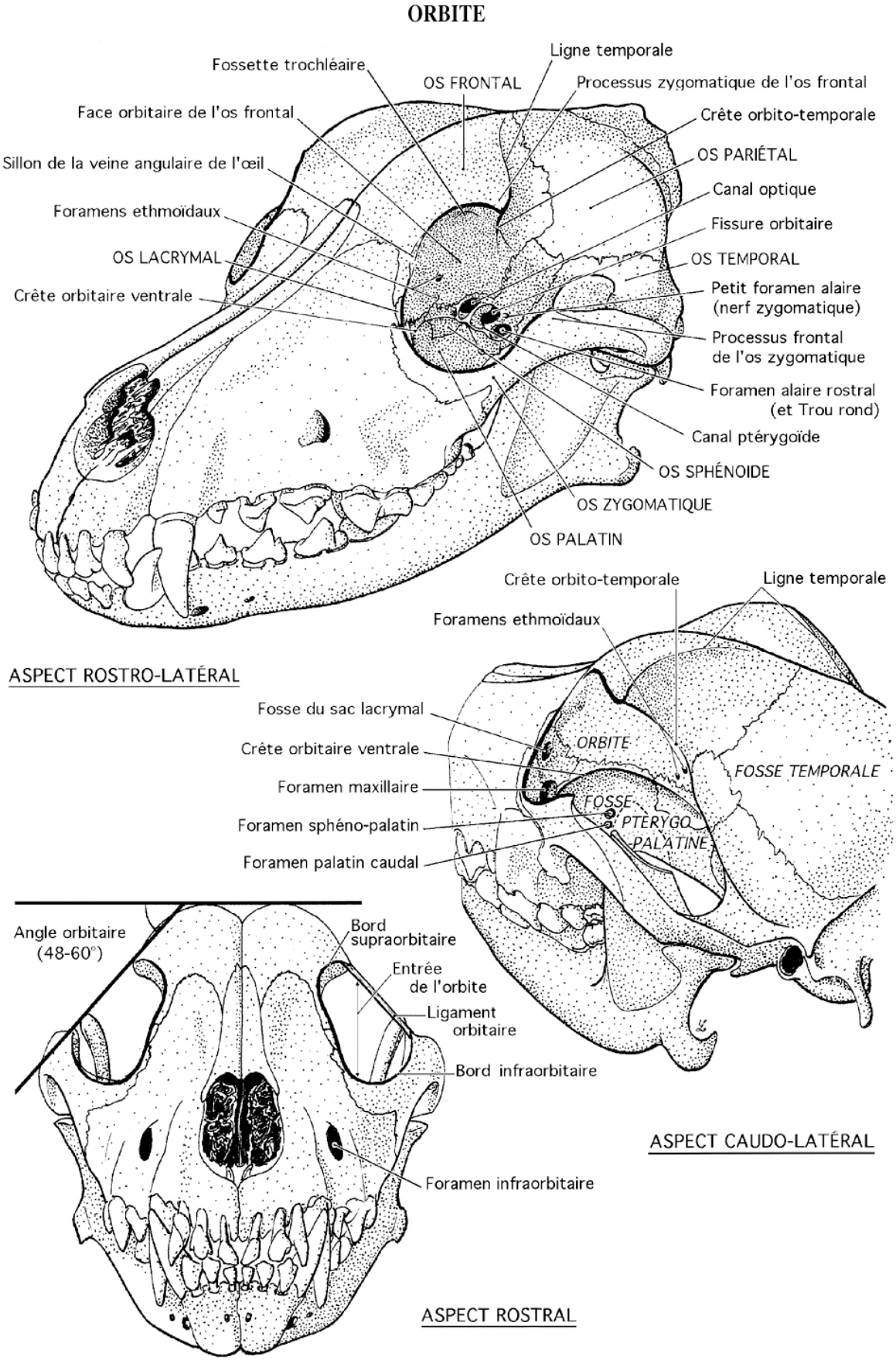

Figure 1 : Anatomie de l'orbite d'après [69]

I-2) Le contenu orbitaire

Outre le globe oculaire l'orbite contient :

-La périorbite ou fascia orbitaire qui est une gaine fibreuse qui tapisse la paroi orbitaire et enveloppe la totalité du contenu orbitaire. Elle s'épaissit en région latérale pour former le ligament orbitaire et ses replis donnent naissance aux gaines des muscles oculo-moteurs.

-La graisse intra-orbitaire qui est répartie entre les muscles oculo-moteurs et les feuillets de la périorbite. Elle favorise les mouvements du globe et joue un rôle d'amortisseur contre les chocs.

-Les muscles oculo-moteurs qui forment un cône dont la base s'insère sur la sclère et le sommet s'attachent autour du nerf optique.
Les 4 muscles droits (dorsal, ventral, latéral et médial) permettent les mouvements verticaux et horizontaux du globe.
L'oblique ventral et l'oblique dorsal permettent les mouvements rotatoires.
Le muscle rétracteur du bulbe permet une rentrée de l'oeil dans l'orbite.

-La glande lacrymale principale qui est située entre le ligament orbitaire et la partie dorso - latérale du globe .

-La glande salivaire zygomatique qui est située en partie rostro-ventrale du globe dans un récessus de l'os maxillaire (elle n'est pas présente chez le chat).

-Une vascularisation riche.

La variété des tissus orbitaires et la proximité de l'orbite avec d'autres structures avoisinantes (sinus, cavités nasales et cavité buccale) multiplient les causes d'atteintes orbitaires. [50] [60]

On pourra trouver des atteintes osseuses (fractures, déplacements…), tissulaires (inflammation, plaies…), d'origine orbitaire stricte ou provenant d'une affection de voisinage (abcés dentaires…).

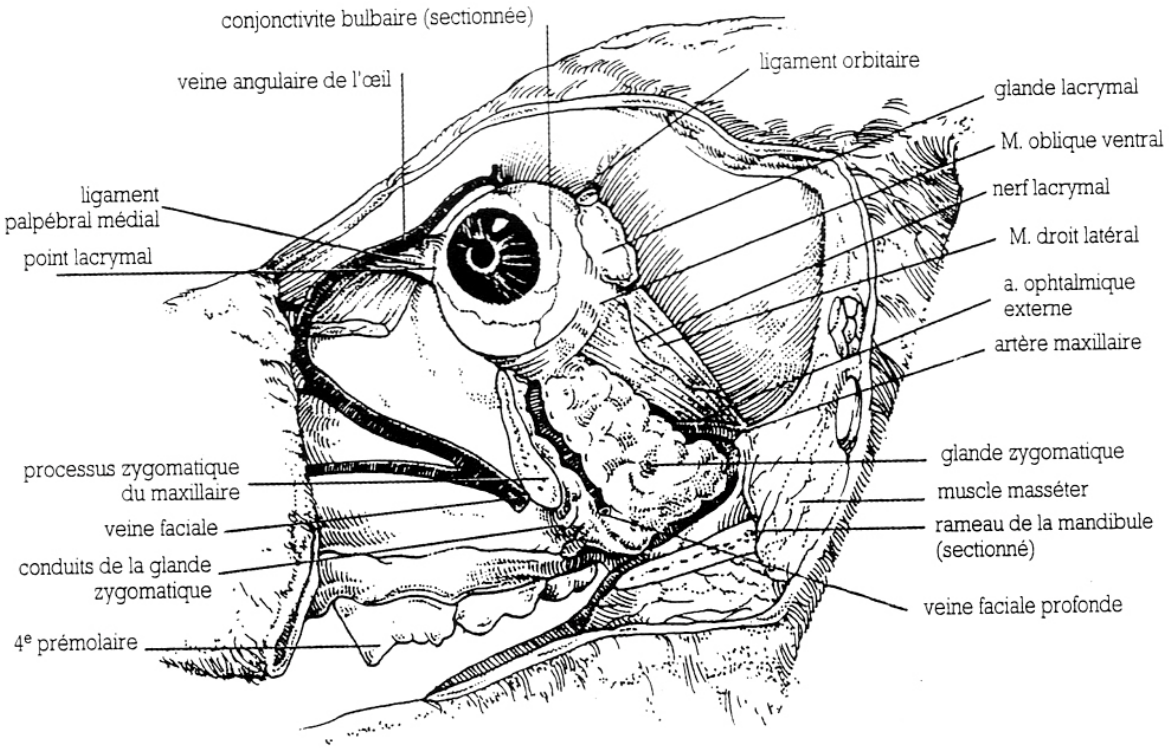

Figure 2 : Le contenu orbitaire d'après [96]

(39) corps adipeux ;
(55) équateur du bulbe de l'œil ;
(91) limbe scléro-cornéen ;
(101) muscle droit inférieur ;
(102) muscle droit latéral ;
(103) muscle droit médial ;
(104) muscle droit supérieur ;
(107) muscle oblique inférieur ;
(108) muscle oblique supérieur ;
(110) muscle releveur de la paupière supérieure ;
(113) muscle rétracteur du bulbe ;
(127) nerf optique ;
(147) périorbite ;
(156) pupille ;
(188) trochlée.

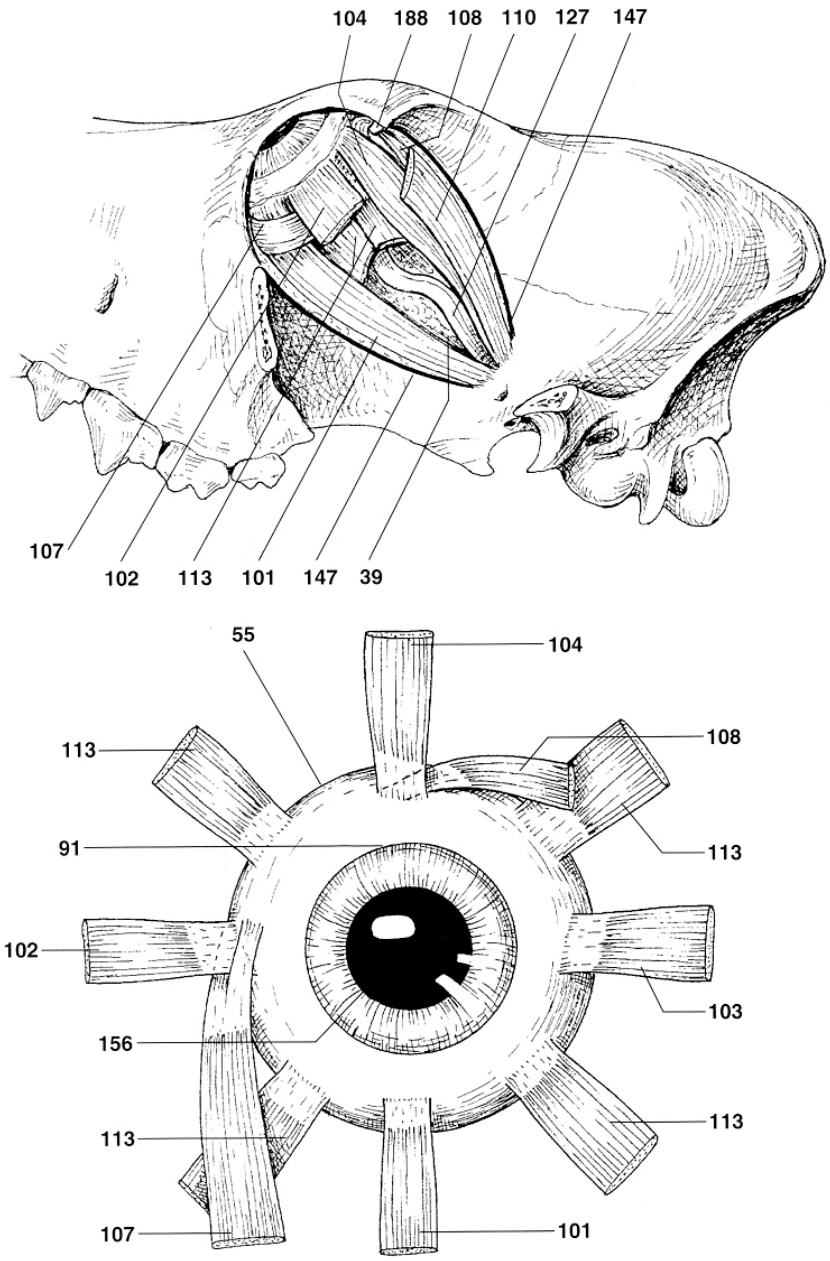

Figure 3 : Les muscles oculo-moteurs du chien d'après [28].

II) EXOPHTALMIE AIGUE

Il s'agit de la saillie anormale partielle du globe oculaire hors de l'orbite.
Elle est provoquée par une poussée dont le point de départ est le fond de la cavité orbitaire.[87]
L'orbite étant inextensible l'augmentation du volume de son contenu est génératrice d'exophtalmie.

II-1) Signes cliniques [122] [82] [36] [50]

Les signes vont être variés et marqués, certains sont communs à toutes les causes d'exophtalmie et d'autres seront particuliers à certaines affections ce qui permettra de les diagnostiquer.

•Douleur :
Il y a une douleur oculaire avec tous les signes associés (épiphora, rougeur, blépharospasme). On peut remarquer aussi une douleur à l'ouverture de la mâchoire ou une douleur à la pression du globe.

•Retropulsion du globe limitée:
Elle est liée à la présence d'un obstacle dans la cavité orbitaire. On trouve en plus parfois la présence d'une douleur à la rétropulsion.

•Lagophtalmie :
Il s'agit d'un défaut de fermeture des paupières dû à une avancée trop grande du globe dans les cas les plus graves. Cela peut mener à une kératite d'exposition.

•Déviation ou non du globe :
Le globe peut être dévié si la poussée orbitaire est latéralisée.

•Procidence de la membrane nictitante :
Elle est présente surtout lors de lésions situées dans le quadrant nasal inférieur.

•Chémosis :
L'inflammation de la conjonctive est possible selon la cause et la gravité de l'exophtalmie. Rappelons que l'espace orbitaire est en continuité avec l'espace sous-conjonctival.

•Cécité :
Elle peut apparaitre dans certaines atteintes par compression ou destruction du nerf optique.

Remarque :
Il faut différencier l'exophtalmie de l'hydrophtalmie et de la buphtalmie.
Ces dernières correspondent à une augmentation de la taille du globe (extrême dans le cas de la buphtalmie) due à une augmentation de la pression intraoculaire. On aura donc dans ces affections (qui sont des signes de glaucome) en plus de l'augmentation de la pression intraoculaire, une augmentation du diamètre cornéen, une mydriase areflexique, une excavation papillaire, une longueur du bulbe axiale mesurée à l'échographie augmentée, une orbite normale à l'échographie. [60]

Il faut aussi différencier une exophtalmie, d'une énophtalmie de l'oeil adelphe qui consiste en une rentrée anormale du globe dans l'orbite. [60]

Pour déterminer ces différentes affections il faudra faire un examen minutieux des deux yeux, et mesurer la pression intraoculaire.

L'appréciation du degré d'exophtalmie se fait par observation, de face et de dessus, de la position du plan antérieur cornéen par rapport au ligament orbitaire et par comparaison avec l'oeil adelphe. [60]
Il faut bien examiner les territoires adjacents (bouche, sinus) pour rechercher d'autres signes cliniques qui pourraient orienter le diagnostic.

II-2) Moyens diagnostiques

II-2-1) Mesure du degré d'exophtalmie

Le degré d'exophtalmie peut être apprécié par un exophtalmomètre de Luedde ou d'Hertel.

II-2-2) Imagerie

•La radiographie [76]
Sans préparation elle permet seulement de mettre en évidence la présence d'un corps étranger radio-opaque, une fracture de l'orbite, une ostéolyse des parois …
Les radiographies avec moyen de contraste comme l'orbitographie, l'artériographie orbitaire, la veinographie ont été utilisées pour le diagnostic des affections de l'orbite , mais elles ont été remplacées par des méthodes plus récentes moins invasives telles que l'échographie, le scanner ou l'IRM. Ces deux dernières, d'un coût encore élevé ne sont utilisées que très rarement mais l'échographie est devenue un moyen diagnostique de choix.

•L'échographie
Elle est un bon moyen, non invasif, d'exploration de l'orbite. Elle peut se faire selon deux voies :
-la voie axiale : elle permet de visualiser essentiellement la graisse orbitaire avec le cône d'ombre du nerf optique.
-la voie transpalpébrale : elle facilite la mise en évidence des muscles, du cône musculaire et du nerf optique

Elle permet en mode B de découvrir des stuctures orbitaires anormales (tumeurs), la présence d' une inflammation (hyperéchogénicité), d'un liquide (sang, pus…) ou de corps étrangers.
Utilisée en mode A elle permet la mesure comparée de la longueur axiale des globes oculaires. Celle-ci sera normale lors d'exophtalmie et augmentée lors d'hydrophtalmie et de buphtalmie.

•Le scanner
Il est utilisable dans les cas difficiles où le diagnostic n'a pas pu être fait avec les autres moyens mis à la disposition du clinicien.

II-2-3) Ponction rétrobulbaire [60] [59] [15]

Il s'agit d'une ponction à l'aiguille fine du contenu rétrobulbaire.

•Technique :
Cette technique comporte quelques risques (lésions nerveuses, saignements rétrobulbaires,

rupture de la sclère…) mais un peu d'habitude en fait un examen intéressant du contenu orbitaire.

Elle peut se faire par :

-voie transconjonctivale : la ponction se fait directement au travers de la conjonctive, le long de la sclère. Le lieu de ponction se fait préférentiellement du côté opposé à la déviation. Limitée par la forme du globe, cette voie ne permet pas la ponction de masse restreinte à la partie proximale du cône orbitaire.

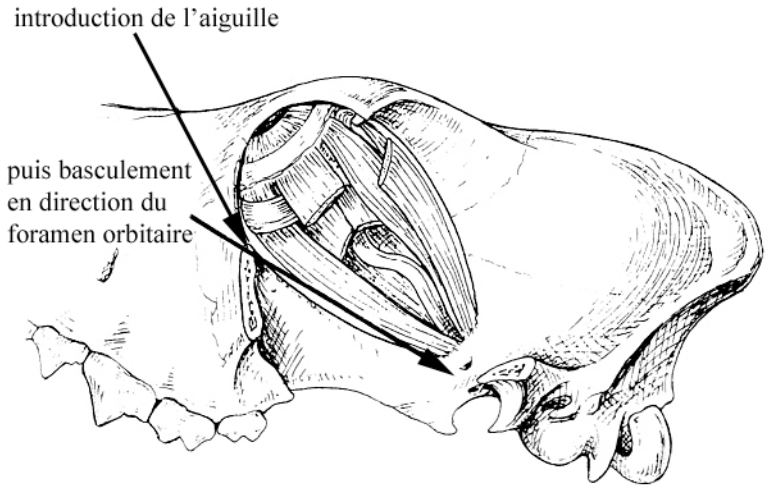

Figure 4 : Ponction rétrobulbaire par voie transconjonctivale d'après [28]

-voie transcutanée : l'aiguille peut être implantée au dessus ou en dessous de l'arcade zygomatique. Dans le premier cas, elle est introduite au niveau d'une dépression située juste en arrière du ligament orbitaire puis est dirigée en direction de l'arcade molaire du côté opposé. L'autre possibilité consiste à faire pénétrer l'aiguille directement sous l'arcade zygomatique à l'endroit de sa concavité maximale (correspondant verticalement au canthus latéral) et en direction dorso-médiale. Cette voie convient bien pour l'accés à la moitié temporale de la cavité orbitaire.

-voie buccale : la ponction se fait en arrière de la dernière molaire supérieure, au travers du muscle ptérygoïdien. Par cette voie ce sont les atteintes de la moitié ventrale de l'orbite que l'on peut explorer .

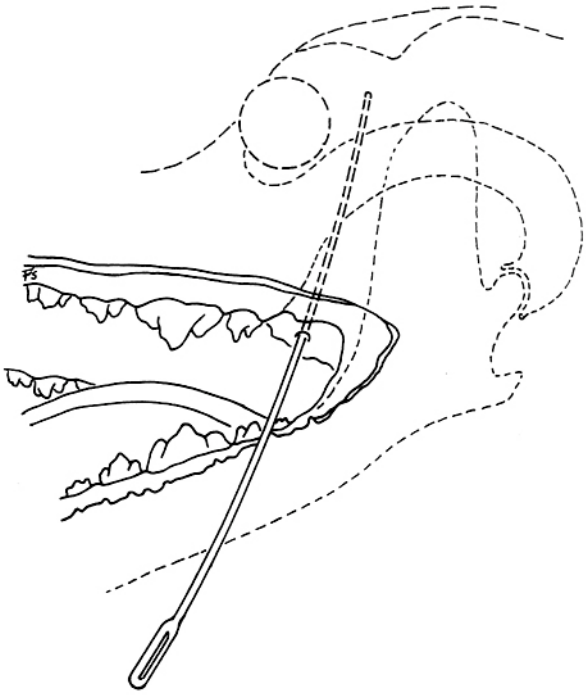

Figure 5 : Ponction rétrobulbaire par voie buccale d'après [119]

•Résultats :
On examinera le contenu de la ponction macroscopiquement et microscopiquement.
Il pourra s'agir de sang en nature, de liquide salivaire, ou de liquide contenant des cellules tumorales.
Dans le cas d'un abcès un liquide purulent plus ou moins sanguinolant riche en polynucléaires neutrophiles dégénérés (pyocytes) et en germes sera retiré.

II-2-4) Autres examens

On peut faire des examens plus généraux comme une numération et une formule sanguine lorsque l'on suspecte une infection.

II-3) Les affections

II-3-1) Cellulite et abcés rétrobulbaire

Il s'agit de l'inflammation diffuse ou de l'infection du contenu orbitaire.
C'est la cause la plus fréquente d'exophtalmie (95 % des cas d'exophtalmie).
C'est une affection que l'on trouve plus fréquemment chez le chien que chez le chat.

II-3-1-1) Signes cliniques locaux et généraux [50] [99]

Les signes cliniques locaux sont ceux d'une exophtalmie en général unilatérale, d'apparition subite, avec une douleur à l'ouverture de la mâchoire et à la rétropulsion du globe.
Il peut y avoir une inflammation et une chaleur de toute la région périoculaire, avec un

chémosis et une hyperhémie conjonctivale.
On pourra noter la présence d'un écoulement oculaire séreux à mucopurulent.
Une procidence de la membrane nictitante, une lagophtalmie, ou même la présence d'une fistule sont possibles dans les cas les plus importants.
Il y a très souvent atteinte de l'état général avec un syndrôme fébrile qui entraine une hyperthermie, une apathie, une anorexie, une leucocytose sanguine.
L'animal peut aussi présenter des difficultés à la préhension et à la mastication des aliments.
Une uvéite et un glaucome peuvent apparaitre secondairement..

II-3-1-2) Etiologie [75]

•Bactériennes
On trouve en général des Staphylocoques, des Pasteurelles ou des Entérobactéries (un cas d'abcès rétrobulbaire à *Haemophilus sp* a été décrit). [34]
Cette infection peut se faire par voie hématogène, par pénétration transcutanée ou orale.

•Fongiques [75]
Chez le chat secondairement à une sinusite on a retrouvé des Aspergilllus.
Des cas de blastomycose et de cryptococcose ont été décrits chez le chien.

•Parasitaires [75]
La dirofilariose (migration de larves), la toxoplasmose ou la leishmaniose sont des causes possibles.

•Corps étrangers
Ils peuvent être de natures diverses (végétaux, projectiles…).
Ils peuvent pénétrer par voie transconjonctivale, par voie buccale à travers le plancher orbitaire, ou traverser le globe de part en part et se loger dans l'orbite.
Ils entrainent une inflammation qui peut se surinfecter.

•Affection des glandes orbitaires
On peut avoir une inflammation, un abcés ou une tumeur de ces glandes qui vont provoquer une atteinte de toute la région rétrobulbaire.

•Affections de voisinage
Les affections de voisinage concernant les sinus, le nez, les dents peuvent entrainer par voie transconjonctivale ou par voie hématogène une inflammation ou une infection rétrobulbaire.

II-3-1-3) Diagnostic

La radiographie pourra mettre en évidence un corps étranger radio-opaque ou une nécrose des racines dentaires par exemple.

A l'échographie les tissus périoculaires enflammés apparaissent plutôt hyperéchogènes alors que l'abcès se traduit plutôt comme une lésion hypo voire anéchogène. Lors d'abcés on trouvera une partie plus dense en périphérie et une moins dense en partie centrale.

La ponction et la cytologie permettront de voir les cellules inflammatoires et les germes s'il y en a (une mise en culture et un antibiogramme peuvent être demandés).
Un bilan sanguin qui met en évidence une leucocytose peut orienter le diagnostic et on peut aussi envisager des sérologies si l'on suspecte une affection telle qu'une toxoplasmose.

II-3-1-4) Traitement

•Traitement médical [59] [82] [122] [50]
Une antibiothérapie à large spectre est mise en place par voie générale.
On peut utiliser en première intention l'association amoxycilline/acide clavulanique.
Mais l'antibiothérapie doit être la plus ciblée possible s'il y a des germes spécifiques et un antibiogramme peut être nécessaire .

Les anti-inflammatoires sont administrés aussi par voie systémique.
Des anti-inflammatoires non stéroïdiens peuvent être utilisés aux doses habituelles pour diminuer la douleur, calmer le syndrôme fébrile associé et limiter l'inflammation (acide tolfénamique, kétoprofène).
Des corticoïdes sont administrés s'il y a présence d'uvéite mais uniquement si l'infection est controlée.

On peut mettre en place un traitement étiologique spécifique (antiparasitaire, antimycosique…).

•Drainage chirurgical [50] [45] [75] [60]
Il a pour but de vidanger l'espace rétrobulbaire et d'enlever un corps étranger éventuellement présent.
Ce traitement chirurgical doit comprendre la recherche de corps étrangers (bois, os, épillet, arète…) et un contrôle dentaire avec extraction éventuelle de dents infectées. [93]
Il se fait sous anesthésie générale.
Il est la plupart du temps pratiqué par une voie d'abord buccale (en arrière de la dernière molaire supérieure) mais peut aussi se pratiquer après une incision cutanée dorso-latérale par rapport au bord de l'orbite (technique plus souvent utilisée chez le chat car elle permet d'intervenir au point de plus grande intumescence). [50]

Nous allons décrire la technique la plus courante qui se fait par voie buccale.

<u>Technique de drainage d'un abcés rétrobulbaire par voie buccale</u>

Tout d'abord il faut bien désinfecter la bouche au lieu d'intervention avec de la Bétadine® ou de la chlorexidine pour éviter de contaminer plus l'orbite.
Faire, avec une lame de bistouri, une incision de la muqueuse buccale 1 cm caudo-médialement à la dernière molaire.
Puis on introduit un instrument mousse (clamp fermé ou sonde) pour effectuer une dissection du plancher orbitaire (il faut faire attention car l'artère maxillaire passe sur le plancher de l'orbite). Du sang et des sécrétions purulentes se drainent.
On effectue des nettoyages par irrigation avec de la bétadine diluée au 1/50 ème ou de la chlorexidine diluée.

Un drain de Penrose peut être mis en place pour permettre un rinçage quotidien de la cavité orbitaire avec des solutions antiseptiques. Il est fixé à la muqueuse buccale, traversera la cavité derrière l'oeil et ressort sur la peau en partie dorso latérale de l'orbite où il est suturé. [75] [1]

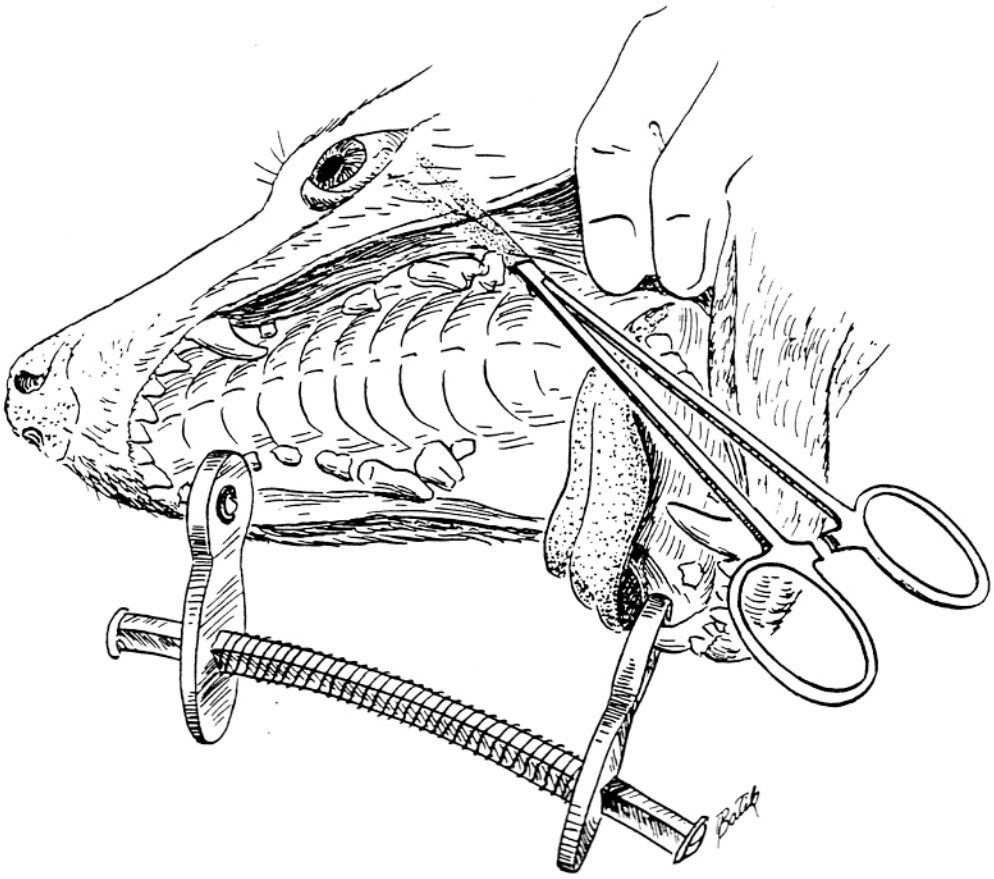

Figure 6 : Technique de drainage d'un abcès rétrobulbaire d'après [96]

•Orbitotomie
Dans les cas les plus graves (corps étranger profond, inflammation récidivante…) on peut pratiquer une orbitotomie exploratrice afin de prévenir les lourdes séquelles sur le tissu orbitaire (fibrose extensive, cécité…).

•Traitement des symptômes associés [2]
Il faut traiter la kératite associée, par application de gels protecteurs de la cornée et de cicatrisants si la surface cornéenne est érodée.
Pendant quelques temps on conseillera de donner à l'animal une alimentation liquide ou molle pour éviter la douleur à la mastication.

II-3-1-5) Pronostic

Le pronostic est en général bon losque l'intervention est rapide et appropriée.
Il y a tout de même des risques de complication en l'absence de traitement ou de réponse favorable à la thérapeutique qui sont : une atrophie du nerf optique, une diminution de la motilité oculaire associée à la fibrose orbitaire, une sécheresse oculaire, une kératite

d'exposition, une uvéite ou un glaucome.
S'il y a récidive il faut envisager une exploration plus large avec éventuellement orbitotomie pour la recherche d'un corps étranger profond.

II-3-2) Myosites

II-3-2-1) Myosite des muscles masticateurs

Il s'agit d'une inflammation des muscles masseter, temporal et ptérygoïde. [50]
Du fait de l'absence de paroi osseuse orbitaire latérale, l'augmentation de taille des muscles masticateurs entraine un déplacement du globe oculaire. Cette affection est aussi appellée myosite éosinophilique. [113]

II-3-2-1-1) Etiologie [60]

Il s'agit d'une affection dont la cause est mal connue mais une origine immunologique est fortement suspectée, de part l'origine embryologique des muscles atteints.
En effet les muscles masseters, ptérygoïdiens et temporaux sont issus du mésoderme cranial et non des myotomes comme pour les autres muscles squelettiques. Ils possèdent ainsi des protéines myofibrillaires antigénétiquements différentes (fibres 2M).
Cette affection ne semble pas liée au sexe et a été décrite chez des jeunes adultes.
Les races suivantes paraitraient prédisposées :
bergers allemands et braques de Weimar principalement mais aussi les sharpei, golden retriever et labradors, samoyèdes, dobermanns. [60] [109]

II-3-2-1-2) Signes cliniques [81] [109] [91] [119]

Il s'agit d'une exophtalmie bilatérale d'apparition subite.
On trouve une douleur à la palpation des muscles concernés, associée ou non à leur hypertrophie.
L'ouverture de la mâchoire est aussi très douloureuse voire impossible (trismus).
Une procidence de la membrane nictitante, une lagophtalmie sont possibles.
Il peut y avoir occasionnellement de la fièvre, une adénopathie (hypertrophie des ganglions rétromandibulaires), une cécité (par compression du nerf optique par les muscles hypertrophiés).
La pression intraoculaire est normale ou très légèrement augmentée.
La difficulté rencontrée pour s'alimenter peut entrainer une perte de poids.

II-3-2-1-3) Diagnostic [60] [50] [81] [16]

Il convient de distinguer cette myosite des polymyosites concernant un ensemble varié de muscles squelettiques (dont les muscles oculo-moteurs). Le diagnostic différentiel se fera par électromyographie.

•Echographie
A l'échographie en mode B, les muscles extrinsèques sont représentés par une ligne hypoéchogène, peu épaisse, bordée de chaque côté par une zone plus échogénique. Lors de

myosite la bande hypo ou anéchogène s'élargit de façon notoire.

•Prélèvement sanguin.
Il montrera parfois une éosinophilie sanguine, une hyperglobulinémie, mais surtout une augmentation de la créatine phospho-kinase sérique.

•Electromyographie
Elle montre une activité électrique anormale de ces muscles.

•Biopsie musculaire
La biopsie met en évidence une infiltration par des macrophages, des lymphocytes, des plasmocytes et des polynucléaires neutrophiles, et on peut trouver des plages de nécrose des fibres musculaires, voire un envahissement par du tissu fibreux dans les formes chroniques.
Le diagnostic de certitude se fait par mesure des anticorps dirigés contre les fibres musculaires 2M.

II-3-2-1-4) Traitement [50] [81]

Il fait appel à un traitement immuno-suppresseur.

•Corticoïdes
Un traitement est proposé avec de la prednisolone à 1 mg/kg matin et soir pendant 3jours puis à 0,5 mg/kg matin et soir pendant 3 jours, puis à 0,5 mg/kg une fois par jour pendant 2 semaines et ensuite à jours alternés pendant un mois. Le traitement à jours alternés peut être prolongé un mois supplémentaire.[81]
Des échecs sont observés lors de dosages trop faibles ou de traitements trop courts.

•Azathioprine
L'Imurel® à la dose de 1 à 2 mg/kg/j par voie orale peut être associé dans les cas dont la rémission est difficile ou pour diminuer les doses de corticothérapie. Un suivi hématologique et biochimique régulier est nécessaire.

II-3-2-1-5) Evolution et pronostic [50] [60]

L'amélioration est généralement spectaculaire, mais des récidives sont possibles avec évolution vers une forme chronique qui entraine une fibrose et une atrophie des muscles menant à une énophtalmie.
On peut être amené à réaliser une myotonie partielle pour limiter le blocage des mâchoires et permettre à l'animal de s'alimenter normalement.
Il ne faudra en aucun cas tenter d'ouvrir la mâchoire de force (même quand l'animal est sous anesthésie générale) au risque de provoquer des fractures mandibulaires ou des sub-luxations temporo-mandibulaires.

II-3-2-2) Myosite des muscles extra-oculaires [91] [18]

Il s'agit d'une inflammation des muscles extra-oculaires chez le chien.

II-3-2-2-1) Etiologie

Une étiologie à médiation auto-immune est suspectée. Les chiens atteints ont en moyenne 8 mois.

Races décrites : Golden retriever, Labrador, Dobermann.
Une prédisposition génétique serait suspectée chez les Golden Retrievers [18]
Une étude mené sur 35 chiens a montré que pour 43% d'entre eux un épisode de stress (castration, ovariohysterectomie, chaleurs…) avait été décrit dans les 15 jours précédant l'apparition des symptômes de la myosite.

II-3-2-2-2) Signes cliniques [91]

Le premier signe observé est un chémosis qui peut être présent 2 à 8 jours avant l'exophtalmie.
L'exophtalmie est toujours bilatérale mais pas forcément symétrique.
On peut noter une rétraction de la paupière supérieure.
La procidence de la membrane nictitante ou la douleur à la pression des globes ne sont pas constantes.
Quelques chiens peuvent présenter une diplopie, une baisse de vision voire une cécité.
L'examen du fond d'oeil montre des vaisseaux tortueux ou des signes focaux de rétinite.
La pression intraoculaire peut être augmentée à cause de l'élévation de la pression épisclérale due à l'obstruction du drainage veineux.
Elle peut s'accompagner d'une hyperthermie et d'anorexie.
Les mouvements de la mâchoire sont limités et douloureux.
La polymyosite des muscles oculo-moteurs n'est pas associée à une hypo ou une hyper thyroidie comme c'est le cas chez l'homme (maladie de Grave). [118]

II-3-3-2-2) Diagnostic

•Echographie
Les muscles oculo-moteurs apparaissent augmentés de volume à l'échographie. [18]

•Biopsie musculaire
Elle révèle une infiltration mononucléaire par des lymphocytes et des macrophages.
Il n'y a pas d'augmentation évidente de la creatine phosphokinase, ou de présence d'anticorps anti fibres M.

II-3-2-3) Traitement [18]

Des corticoïdes à dose immunosuppresive (1 à 2 mg/kg toutes les 12 heures) sont administrés pendant au moins 3 semaines . Un traitement de 6 mois peut être nécessaire.

II-3-2-4) Evolution et pronostic

Les résultats sont rapides mais il y a souvent des récidives (soit dues à un arrêt trop rapide du traitement, soit corrélées encore à un stress : chaleurs, mise en chenil…).

Une fibrose des muscles oculo-moteurs peut entrainer une énophtalmie modérée et un strabisme.

II-3-3) Hémorragie rétrobulbaire

Il s'agit de l'accumulation de sang dans l'espace orbitaire.

II-3-3-1) Signes cliniques

Ce sont les signes cliniques déjà décrits d'une exophtalmie qui est d'apparition subite et peut être uni ou bilatérale selon la cause.
Le sang peut atteindre la conjonctive car il y a une continuité entre la cavité orbitaire et l'espace sous-conjonctival.

II-3-3-2) Etiologie

Il y a différentes causes possibles. La plus fréquente est le traumatisme qui entraine un saignement des structures orbitaires (contusion, morsure, corps étranger…).
Mais il faut penser aux possibilités d'intoxications par les anticoaguants, de coagulopathies ou d'hypertension arterielle. Ces derniers cas seront en général accompagnés d'autres symptômes exta-oculaires.
Bien que très rare, une rupture d'anévrisme associée à une anomalie vasculaire comme une fistule artério-veineuse peut provoquer une hémorragie rétrobulbaire spontanée.
[75]

II-3-3-3) Diagnostic

•Ponction
Le liquide ponctionné est du sang en nature ou un liquide séro-hémorragique.
A l'examen microscopique on trouve des cellules sanguines, sans les plaquettes, avec augmentation de la population macrophagique au cours du temps avec érythrophagocytose, voire présence de cellules fibroblastiques.[28]

•Examen général
Il peut révéler d'autre signes caractéristiques d'une maladie systémique provoquant des saignements .

II-3-3-4) Traitement

•Traitement symptomatique
Il est destiné à réduire ou stopper l'hémorragie et à lyser ensuite le caillot formé.
L'animal doit être maintenu au calme avec le moins de mouvements possibles surtout pendant les premières 24 heures.
On peut appliquer des compresses froides sur la zone périorbitaire pour stopper les saignements par vasoconstriction et diminuer l'inflammation.
Les anti-inflammatoires non stéroïdiens sont contre-indiqués.
Il ne faut pas faire d'injection rétrobulbaire pour ne pas aggraver l'hémorragie.

•Traitement spécifique.
Il est mis en oeuvre dès que la cause est connue.
(Vit K1 par exemple lors d'intoxication).

II-3-4) Tumeurs

Les tumeurs orbitaires ne seront pas développées ici mais simplement citées car elles sont d'avantage à l'origine d'une exophtalmie d'installation lente et progressive, mais cela n'exclut pas des périodes d'évolution sur le mode aigu à l'occasion de phases congestives de la région orbitaire.
Il faudra donc y penser dans le diagnostic différentiel des exophtalmies aiguës.
Elles peuvent être de nature épithéliales, mésenchymateuses, osseuses, musculaires, nerveuses, graisseuses…
Elles sont, soit primitives, soit secondaires (propagation de voisinage ou métastases), et sont généralement d'un pronostic sombre de par leur nature (souvent malignes), de par leur récidives fréquentes, de par leur traitement qui sera invasif (orbitotomie, exentération…).

Dans les cas traumatiques d'exophtalmie aiguë (morsure, contusion, accident…), on peut arriver à des cas extrêmes qui sont la luxation du globe et la fracture de l'orbite.

III) LUXATION DU GLOBE

III-1) Définition

Il s'agit du déplacement de l'oeil hors de l'orbite, en avant des paupières .
Cette pathologie est une urgence absolue aussi bien pour le propriétaire (le tableau clinique impressionnant l'incite à consulter dans les meilleurs délais), que pour le vétérinaire qui devra intervenir le plus rapidement possible pour obtenir les meilleures chances de récupération.

III-2) Causes [22] [28] [61]

Le prolapsus du globe est toujours dû à un traumatisme.
Il peut s'agir d'une morsure, d'un accident de la route, d'un choc sur la région orbitaire…
Rappelons que l'orbite n'est pas entièrement osseuse et qu'elle comporte sur sa face externe le ligament orbitaire joignant l'apophyse zygomatique à l'apophyse orbitaire. Cette structure anatomique est certainement un élément favorisant l'accident.

Certaines races de par leur conformation sont prédisposées; il s'agit des races de chien brachycéphales qui ont des yeux globuleux, une orbite peu profonde, et une fente palpébrale large.
On peut citer les pékinois, les shih-tzu, les lhassa-apso, les carlins, les terriers tibétains…

Chez ces chiens, parfois, un simple traumatisme mousse peu violent, ou une contention un peu musclée peuvent entrainer une luxation du globe.

Chez les races dolychocéphales la luxation du globe nécessite un traumatisme d'une force beaucoup plus grande avec souvent des conséquences plus graves comme des lésions oculaires secondaires ou des lésions du système nerveux central.

Pour les chats, chez qui le globe est plus profondément situé dans l'orbite, un tel accident ne peut être le témoin que d'un choc violent (sauf chez les persans qui sont prédiposés avec leur face courte). [99]

III-3) Signes cliniques [29] [50] [61]

III-3-1) Généraux

De nombreuses lésions peuvent être associées à la sortie du globe de l'orbite.
Il faut tout d'abord évaluer l'état général de l'animal, et vérifier ses fonctions vitales surtout si le traumatisme fait suite à un choc violent. Il ne faut pas oublier que chez un chien ne faisant pas partie des races prédisposées le choc nécessaire à la luxation du globe est important et augmente donc le risque de fractures multiples ou de traumatisme crânien.
On peut noter une bradychardie et une dépression respiratoire secondaires au reflexe oculocardiaque. Ce reflexe a pour voie afférente la branche ophtalmique du trijumeau (V) et pour voie efférente le nerf vague (X), il résulte d'une pression ou d'une traction sur les muscles extra-oculaires. On utilisera en traitement un anticholinergique (atropine).

III-3-2) Locaux

Il peut y avoir une inflammation de toutes les stuctures péri-oculaires, avec présence éventuelle de plaies ou de fracture orbitaires. [55]
On peut trouver des hémorragies sous-conjonctivales, palpébrales, rétrobulbaires ou même intraoculaires .
On notera un chémosis important .
La position pathologique du globe entraine une dessication de la cornée qui prend un aspect dépoli et peut amener à une kératite d'exposition voire à une nécrose.
Le globe sorti de l'orbite subit une striction des paupières (augmentée par le blépharospasme), qui fait garrot sur le pédicule oculaire et qui entraine une stase veineuse. L'élongation des vaisseaux, cette stase veineuse et la compression du globe entraine une hypertension intraoculaire.
Il peut y avoir présence d'anomalies pupillaires qui orienteront d'ailleurs le pronostic.
La vision peut être gravement compromise en raison de l'élongation du nerf optique voire de son arrachement dans les cas les plus violents.
Les lésions intraoculaires associées peuvent être graves comme une uvéite, une choriorétinite, un décollement de rétine, une luxation du cristallin…

Toutes les lésions associées à la luxation du globe sont variables en nature et en gravité, elles permettront d'ailleurs de donner un pronostic sur la récupération fonctionnelle oculaire.

III-4) Pronostic [50] [97] [28] [22]

Il est important d'évaluer les chances de récupérations fonctionnelles et esthétiques pour envisager un traitement approprié.

Le pronostic est variable en fonction de l'intensité du choc mais aussi de l'espèce et de la race : chez les chats et les dolychocéphales le choc étant nécessairement plus grand, il peut y avoir des atteintes plus graves de l'animal, ou des structures intraoculaires.

Le délai d'intervention entre en jeu : plus le temps écoulé entre le traumatisme et l'intervention est long, moins les chances de récupération seront bonnes. En effet l'étirement du nerf optique, les hémorragies, les déchirures musculaires peuvent entrainer rapidement des sequelles irréversibles. Il faut intervenir au maximum dans les 3-4 heures suivant le choc.

Le diamètre pupillaire est un indicateur intéressant des lésions nerveuses :
-un myosis sera de pronostic favorable car il correspond à la réaction normale d'un oeil agressé
-une mydriase est de pronostic réservé à sombre pour la vision. En effet s'il y a atteinte du système parasympathique la pupille reste dilatée par dysfonctionnement du nerf oculo-moteur et/ou du nerf optique (additionné à une mauvaise stimulation sympathique du muscle dilatateur de l'iris).
-une pupille de taille normale signifie qu'il y a atteinte du système sympathique et parasympathique.

Les réflexes photomoteurs pupillaires vont aussi orienter le pronostic : le réflexe direct sur l'oeil atteint est généralement absent. Si le réflexe consensuel est conservé, le pronostic sera favorable, s'il est absent le pronostic sera réservé (leur réapparition est cependant possible en quelques jours et rendra le pronostic meilleur). [109]

Le nombre de muscles déchirés aggrave le pronostic : le droit médial et l'oblique ventral sont les premiers arrachés (ce sont les plus courts). Si plus de muscles sont rompus, le pronostic sera assombri car les artères ciliaires suivent leur trajet et seront certainement rompues aussi . De plus la remise en place risque d'être vouée à l'échec car l'oeil ne sera pas maintenu suffisamment dans l'orbite. Si l'attache reste conjonctivale uniquement il faudra envisager de suite l'énucléation.

Un hyphéma indique une lésion des structures vasculaires intraoculaires. Si ce sont les corps ciliaires qui sont atteints on peut avoir a terme une hypotension ou une phtisie du globe. [109]

Une pression intraoculaire trop élevée due à la compression et à la stase veineuse pourra être d'un mauvais pronostic si elle est prolongée, d'où la nécessité de remettre en place l'oeil le plus rapidement possible.

Les critères d'un bon pronostic seront donc l'absence d'hyphéma, la rupture des muscles droits médial et/ou ventral seulement , un myosis modéré et surtout une intervention rapide .

III-5) Traitement

Il est toujours conseillé de tenter la remise en place du globe même si le pronostic visuel n'est pas bon à priori. L'énucléation sera toujours possible par la suite si le résultat n'est pas satisfaisant ou s'il y a des complications.
Les seules exceptions sont celles dans lesquelles le globe est perforé, les structures internes sont détruites, tous les muscles sont rompus, le traumatisme date de plus de 48 heures ou lors de la présence d'un risque infectieux.
Dans ces cas on réalisera une énucléation en première intention. (cf figure 9)

III-5-1) Traitements pour maintenir la cornée hydratée [8] [22]

Le globe doit être protégé contre les lésions supplémentaires et contre le dessèchement.
Il faut conseiller au propriétaire, s'il a appelé avant de venir, d'appliquer un linge humide sur l'oeil pendant le transport .
On peut aussi appliquer des éponges trempées dans une solution hypertonique froide (dextrose à 10 %) pour faire baisser l'oedème tout en luttant contre la dessication.[8]
Il est aussi possible d'appliquer un gel cornéen hydratant qui en plus lubrifiera l'oeil et pourra faciliter son glissement pour sa remise en place.

III-5-2) Technique de repositionnement

L'intervention se fait sous anesthésie générale sauf si l'animal est trop choqué et ne peut être anesthésié, on pourra alors faire une infiltration de lidocaïne dans le canthus externe. [45]
Il faut faire une préparation chirurgicale avec dans la mesure du possible une coupe des poils autour de l'oeil et une désinfection des régions péri-oculaires.
La conjonctive et les culs-de-sac conjonctivaux sont nettoyés avec de la Bétadine® diluée dans du sérum physiologique au 1/50ème.

On peut pratiquer une canthotomie latérale de 10-15 mm (a-figure 7) qui permet d'agrandir la fente palpébrale et facilite la réintroduction du globe.
L'étirement ménagé des paupières par des fils de traction et des pressions douces sur le globe à l'aide de compresses humides ou d'un manche de bistouri permettent généralement de remettre le globe en place (c et d-figure 7) .

Mais la tuméfaction du globe et l'hémorragie rétrobulbaire associées ou non à l'oedème peuvent rendre la remise en place difficile. On effectue alors une pression progressive et en rotation légère pour qu'une place se creuse en appuyant sur les tissus oedématiés. On peut aussi s'aider d'un manche de bistouri comme d'un "chausse-pied " et lubrifier le globe avec un gel ou une pommade ophtalmique pour faciliter son glissement (b-figure 7). [86] [105]
Il ne faut en aucun cas ponctionner le globe pour le faire diminuer de volume car le relâchement brutal de la pression intraoculaire combiné à la tension subie par le globe de la part des paupières peut entrainer une luxation de cristallin, un décollement de rétine ou des hémorragies. [8]
Il ne faut pas non plus ponctionner l'espace rétrobulbaire dans le but d'enlever du sang car il y a des risques de lésion du nerf optique ou de la sclère. [8]

Une fois l'oeil remis en place on suture la canthotomie et on pratique une technique destinée à garder cet oeil en place.

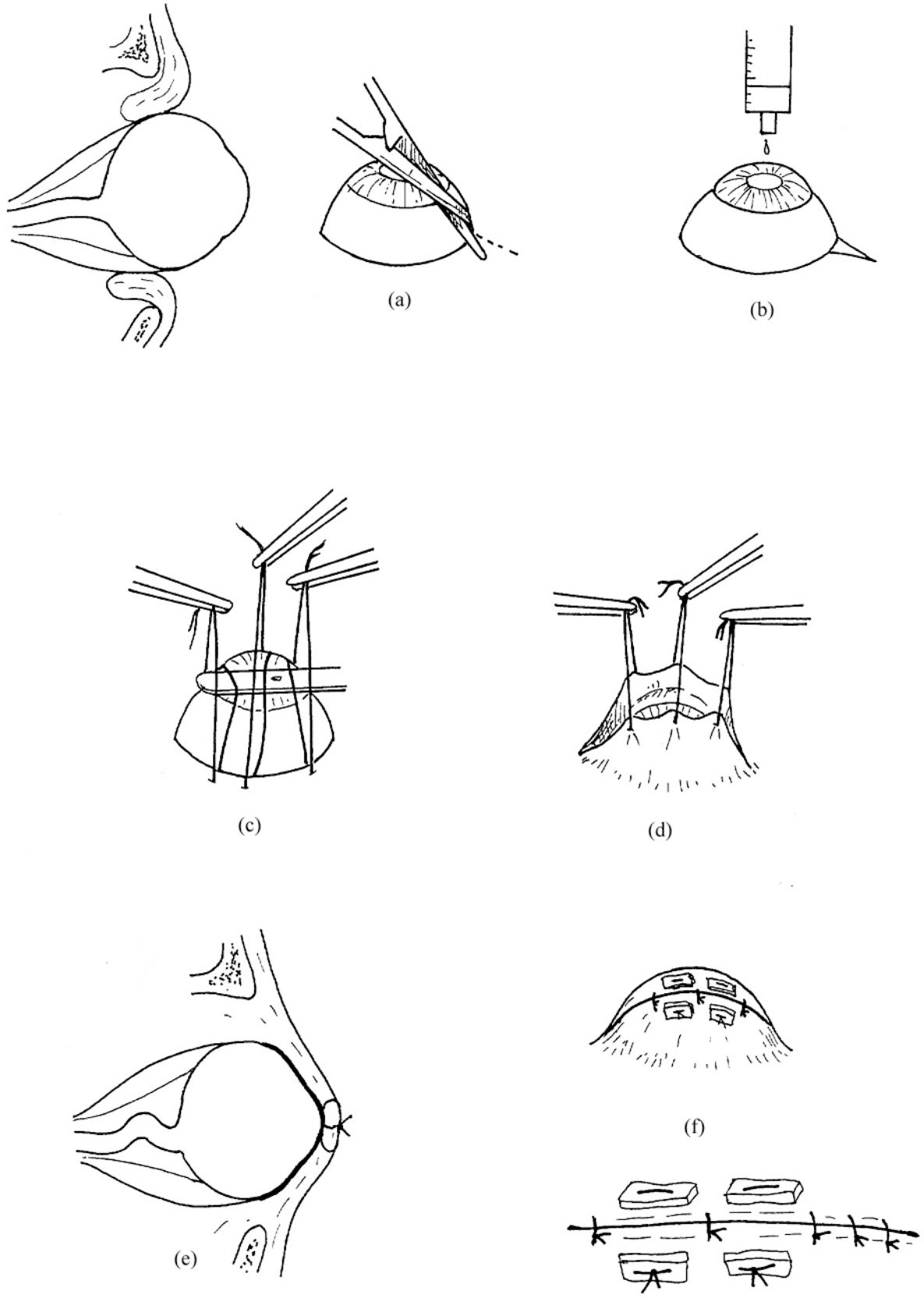

Figure 7 : Repositionnement du globe oculaire après une luxation d'après [28]

III-5-3) Moyens de protection et de maintien de l'oeil

On peut pratiquer une tarsorraphie. Elle est facultative et est parfois impossible chez les brachycéphales chez qui la membrane peut être trop petite pour recouvrir complètement l'oeil atteint. [79]
Une blépharorraphie sera par contre réalisée pour permettre de maintenir l'oeil en position et lui assurer une protection (e et f -hfigure 7).

Technique de blépharorraphie : [2] [8]
-Utilliser des morceaux de matériel souple (tubulures par exemple) coupés à la taille de la paupière, pour prévenir de la nécrose des paupières par les sutures.
-Utiliser du fil non résorbable 4/0.
-Traverser la tubulure, puis la paupière supérieure à 6 ou 8 mm du bord palpébral.
-La suture ressort par un conduit des glandes de Meibomius sur le bord du limbe.
-Puis passer à la paupière inférieure par le bord du limbe et ressortir à la surface de la peau 6-8 mm en arrière du limbe.
-Passer à travers la tubulure
-Placer ainsi 3 sutures et serrer avec une tension qui rapproche bord à bord les deux limbes pour que le fils ne touchent pas la cornée.
-Il faut laisser un tout petit espace d'ouverture dans le canthus médial pour pouvoir instiller les collyres.

La blépharorraphie est laissée en place environ 2 à 3 semaines puis on retire les fils pour contrôler l'état et la positon du globe. Si le globe a encore tendance à se luxer on refait une blépharorraphie pour 15 jours supplémentaires.

On n'oubliera pas de mettre une collerette au chien qui sera aussi un moyen de protection indispensable.

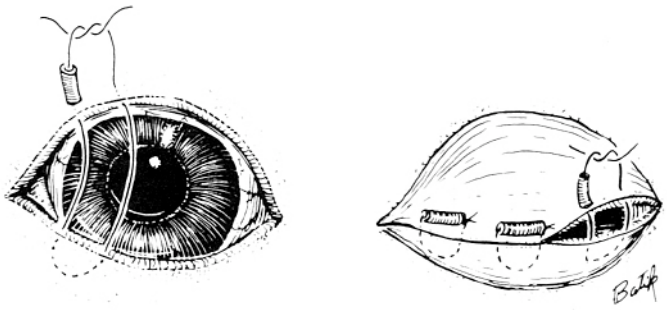

Figure 8 : Technique de blépharorraphie d'après [8]

III-5-4) Traitement médical [8] [22] [86] [50]

Il est destiné à lutter contre l'inflammation importante, et à prevenir les risques d'infection.
On peut appliquer des compresses froides les premières 24 heures puis appliquer des compresses chaudes pour diminuer l'oedème péri-orbitaire.
On peut réaliser une injection rétrobulbaire de 2 à 4 mg d'acétate de méthyl prednisolone juste

avant l'intervention de repositionnement.
On peut aussi faire une injection sous-conjonctivale de corticoïdes retard avant la blépharorraphie.
Les corticoïdes pourront aussi être administrés en collyre localement s'il n'y a pas de plaie cornéenne.
Leur utilisation est primordiale pour lutter contre l'inflammation péri-oculaire mais aussi intraoculaire (uvéite) et pour prévenir les risques de névrite optique.
Des antibiotiques à large spectre sont administrés par voie locale et générale pour lutter contre les risques d'infection.
De l'atropine est instillée par le canthus médial pour diminuer la douleur intraoculaire, lutter contre l'uvéite et les risques de synéchies.
Des diurétiques peuvent être indiqués en cas d'oedème important.

Le traitement local ne sera administré que si l'animal est coopératif car il faut éviter toute manipulation vive de l'oeil.

III-6) Evolution et séquelles

Les résultats peuvent être bons si le pronostic était favorable et l'intervention rapide.
Mais il y a quasiment toujours des séquelles fonctionnelles ou esthétiques.

III-6-1) Strabisme [8] [86]

Il subsiste presque toujours un strabisme divergent d'intensité variable. Il est dû à la paralysie ou la déchirure du muscle droit médial, du muscle oblique supérieur et du muscle droit oblique.
On peut le voir disparaitre dans les 3-4 mois post-opératoires.
Par contre dans certains cas il est tellement important que le globe se luxe à nouveau dans les jours suivant le retrait de la blépharorraphie.
Si l'on peut, on envisagera une technique de réparation du droit médial mais qui nécessite l'intervention d'un spécialiste. Parfois lorsque la déviation du globe est importante au moment de remettre celui-ci en place, on peut essayer de resuturer les insertions musculaires, car une intervention quelques semaines plus tard est difficile en raison de la rétraction des muscles.
Dans certains cas la partie sclérale visible médialement finit par se pigmenter ce qui améliore l'aspect esthétique. [109]

III-6-2) Atteinte visuelle

II y a toujours une atteinte visuelle au moment du choc mais à des degrés variés et sa sauvegarde et sa récupération sont essentiellement fonction du délai d'intervention.
Malheureusement dans les cas graves on restera avec une névrite optique, ou des lésions internes (décollement de rétine…) entrainant une mydriase avec cécité.

III-6-3) Lagophtalmie et kérato-conjonctivite sèche

La lagophtalmie peut être paralytique ou due à une légère exophtalmie persistante; elle entraine une kératite d'exposition.

De plus une atteinte du nerf trijumeau (V) peut entrainer une perte de le sensibilité cornéenne. [82]
La kérato-conjonctivite sèche, qui est déjà souvent latente chez les races prédisposées à la luxation du globe, peut aussi être due au traumatisme profond des culs-de-sac conjonctivaux qui entraine l'obstruction des pores d'excrétion des glandes lacrymales.
Il faudra pallier à ce problème soit en utilisant des substituts de larmes en permanence, soit en procédant à une blépharorraphie définitive.

III-6-4) Récidives

Les cas ne sont pas rares. On peut alors en prévention pratiquer une canthoplastie médiale ou latérale qui a pour but de diminuer la taille de la fente palpébrale et diminuer ainsi les risques de récidive.
En plus la canthoplastie médiale couvre la partie blanche visible de la sclère lorsqu'il y a un strabisme divergent et peut donc apporter une amélioration esthétique.

III-6-5) Phtisis bulbi

C'est une dégénérescence fibreuse irreversible, avec diminution de taille extrème du globe. C'est la complication la plus grave qui peut apparaitre plusieurs mois après.
Elle amènera à l'énucléation.

III-7) Quelques chiffres d'une étude [41]

Une étude a été menée sur 66 chiens et 18 chats présentés avec un prolapsus du globe.
36 chiens étaient des brachycéphales.
Dix-huit chiens et 12 chats ont dû être énucléés car les atteintes oculaires étaient trop importantes (rupture du nerf optique, multiples muscles oculaires arrachés, atteintes cornéennes graves, rupture du globe, endophtalmie…).
Trois chiens et 4 chats ont été euthanasiés (fractures multiples, coma ou traumatisme crânien)
Au total, 45 chiens et 2 chats ont donc été traités avec une remise en place du globe, une blépharorraphie et un traitement médical. Un mois environ après l'intervention un contrôle a été effectué :
60% des chiens étaient aveugles, 27% avaient une vision normale et 13 % avaient une vision diminuée. Les 2 chats étaient aveugles.
Trois énucléations ont été pratiquées à ce contrôle (les 3 étaient aveugles, 1 avait une kératite d'exposition trop importante, 2 avaient une phtisie). En définitive, 16 ont présenté un strabisme persistant (36%).

IV) FRACTURES DE L'ORBITE

Comme nous l'avons vu dans les rappels d'anatomie, l'orbite n'est pas complètement osseuse chez le chien et le chat.

Les fractures les plus fréquentes sont celles de l'arcade zygomatique, c'est elle qui est le plus exposée aux chocs. Les fractures des autres os orbitaires sont beaucoup plus rares et nécessitent des chocs plus violents.
Une fracture de la symphyse mandibulaire peut générer un éclatement du processus coronoïde et donc une exophtalmie.

IV-1) Causes

Elles sont toujours traumatiques.
Il peut s'agir d'un accident de la route, d'une morsure violente, d'une contusion violente dans la région péri-oculaire.

IV-2) Signes cliniques locaux et généraux

IV-2-1) Généraux

Lorsque le choc a été violent il faut faire un examen complet de l'animal car il peut avoir des fractures ou des lésions corporelles importantes mettant sa vie en jeu.
Il ne faut pas sous-estimer non plus les risques de traumatisme crânien.

IV-2-2) Cutanés

On trouvera une inflammation de toute la région péri-oculaire, des ecchymoses, des plaies cutanées associées.
Des déplacements de canthus sont parfois notés.

IV-2-3) Oculaires

Il y a exophtalmie ou énophtalmie possible en fonction de l'atteinte, et d'une éventuelle hémorragie rétrobulbaire.
Les structures internes de l'oeil peuvent être touchées avec des déplacements ou des hémorragies.
Il peut y avoir dans les cas les plus graves éclatement du globe dû à la violence du choc ou par perforation osseuse.

IV-2-4) Osseux

Il y a des crépitations, une douleur à la palpation et à la manipulation.
Des déplacements osseux peuvent être visibles.

IV-2-5) Nerveux

Ces fractures peuvent se compliquer d'une atteinte de la branche auriculopalpébrale du nerf facial (VII) et même de sa partie terminale. Son atteinte amène à une paralysie du muscle orbiculaire des paupières, du muscle frontal, des pauciers de la face et des muscles de l'oreille.

Cela confère à l'animal un facies particulier. De plus la paralysie de ce nerf supprime les voies efférentes aux reflexes de clignement à la menace, aux reflexes cornéens et palpébraux.

IV-3) Diagnostic [50] [28]

Il est radiographique.
Une vue latérale seule n'est pas très significative à cause des superpositions.
Une vue dorso-ventrale permet de voir les marges osseuses de l'orbite et la branche verticale de la mandibule.
On utilisera donc plusieurs incidences :
-une latérale pour visualiser les limites supérieures et inférieures de l'orbite.
-une ventro-dorsale, bouche ouverte, pour définir les limites latérales et médiales de l'orbite.
-une frontale pour avoir une vision complémentaire des bords médial et latéral de l'orbite.

IV-4) Traitement [82]

Il faut évidemment traiter en priorité les atteintes vitales et les traumatismes crâniens s'il y en a..

IV-4-1) Traitement médical

Il fera appel à des anti-inflammatoires stéroïdiens ou non, et à des antibiotiques à large spectre par voie générale aux doses habituelles.

IV-4-2) Traitement chirurgical

Si l'alignement osseux est correct on n'interviendra pas chirurgicalement, les os étant maintenus par les muscles masticateurs.[75]
S'il y a déplacement osseux important on placera des cerclages.

Le pronostic sera bon si les atteintes intraoculaires ou nerveuses sont bénignes.

V) RUPTURE ET COLLAPSUS DU GLOBE

Il s'agit de l'éclatement du globe avec possibiltié de sortie du contenu orbitaire.

V-1) Causes

C'est toujours une cause traumatique de forte intensité.
Il peut s'agir d'un accident de la route, d'une bagarre violente entre congénères, d'une morsure,

de l'atteinte par un projectile…

V-2) Signes cliniques

L'animal peut être choqué, voire inconscient avec un traumatisme crânien.
Il peut avoir des blessures sur d'autres parties du corps dues au traumatisme (fractures, plaies…)
Toute la région oculaire est enflammée avec des possibilitées d'hémorragies.
Au niveau oculaire, il y a une hypotonie due à la fuite des liquides intraoculaires.
Toutes les structures internes sont déplacées avec éventuellement perte de substance.
Le globe perd son volume et sa forme .

V-3) Traitement : Enucléation

Dans ces cas extrèmes il faut procéder à une énucléation car la remise en place des structures et la suture sont impossibles.
Si l'oeil est laissé il y a de fortes chances qu'une infection s'installe rapidement.
Il y a des risques d'apparition d'une endophtalmie qui est une infection intraoculaire voire d'une panophtalmie qui est une infection suppurative de toutes les structures oculaires avec extension aux tissus orbitaires.
Ces affections sont très graves car elles peuvent provoquer des méningites via le nerf optique ou des septicémies.

Technique de l'énucléation:

-Tonte et désinfection du champ opératoire
-Une canthotomie peut être réalisée pour aggrandir l'ouverture palpébrale
-La dissection de la conjonctive commence sur tout le pourtour de la cornée au niveau du limbe (a-figure 9)
-Les muscles oculaires apparaissent, ils seront sectionnés prés de leur insertion sclérale (b-figure 9)
-Le globe oculaire devient très libre et facile à mobiliser
-La dernière couronne musculaire située autour de la gaine du nerf optique est sectionnée (c-figure 9)
-Un clamp est mis en place sur le pédicule vasculo-nerveux à la base de l'oeil (d-figure 9)
-Le pédicule est coupé au dessus du clamp
-Une suture est placée sur le pédicule (e-figure 9)
-On pratique une exérèse de la membrane nictitante et de la glande nictitante
-Les plans musculaires et la conjonctive sont suturés avec du fil résorbable (Vicryl®) pour essayer de combler le fond de l'orbite (f-figure 9)
-Le bord palpébral est ôté sur toute sa lonqueur (g-figure 9)
-Les paupières sont suturées avec du fil irrésorbable (h-figure 9)

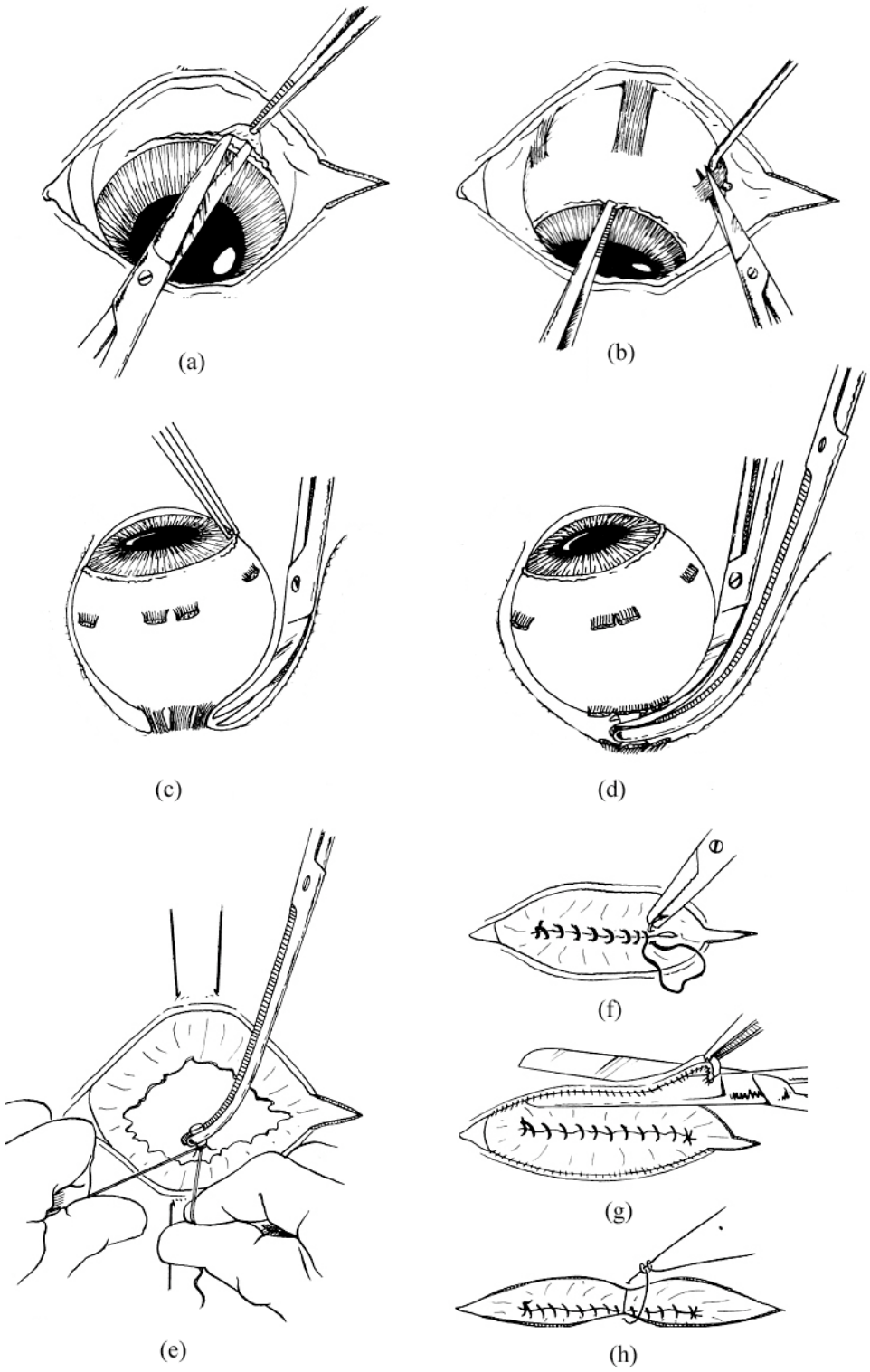

Figure 9 : Technique de l'énucléation d'après [28]

TROISIEME PARTIE

PAUPIERES, CONJONCTIVE ET MEMBRANE NICTITANTE

I) ANATOMIE DES PAUPIERES ET DE LA CONJONCTIVE

I-1) Les paupières [8] [29] [99]

Les paupières sont des replis musculo-membraneux mobiles qui protègent et lubrifient la face antérieure de l'oeil.
Les paupières s'affrontent par leurs bords libres qui délimitent la fente palpébrale et qui se rejoignent en région médiale et latérale pour former les canthus.
Le bord libre est limité par les limbes antérieurs et postérieurs.
Le limbe antérieur de la paupière supérieure est pourvu de cils chez le chien.
Le limbe postérieur des paupières montre l'ouverture des glandes du tarse, et à quelques millimètres de l'angle médial, les points lacrymaux.

Les paupières ont une structure particulière qui comprend une charpente conjonctivo-fibreuse, un revêtement cutanéo-muqueux, des muscles, des glandes, des vaisseaux, des nerfs.
La charpente est représentée par des tarses fibreux insérés sur le pourtour de l'orbite, et renforcés laterallement et médialement par les ligaments palpébraux.
La face profonde des tarses contient les glandes de Meibomius (=glandes du tarse) qui sont perpendiculaires au bord libre et dont les conduits excréteurs débouchent le long du limbe palpébral postérieur.

La face antérieure des paupières est recouverte par la peau qui porte des poils, la paupière supérieure possède en plus des cils.
La face postérieure est formée de la conjonctive palpébrale qui se raccorde dans les culs-de-sac conjonctivaux à la conjonctive bulbaire.

La musculature est nombreuse et permet les mouvements palpébraux.
Les muscles principaux sont l'orbiculaire de l'oeil (qui permet la fermeture des paupières) et le releveur de la paupière supérieure.
Les paupières sont richement vascularisées, ce qui explique qu'elles saignent facilement lors de choc ou de plaie mais qu'elles cicatrisent aussi très bien.

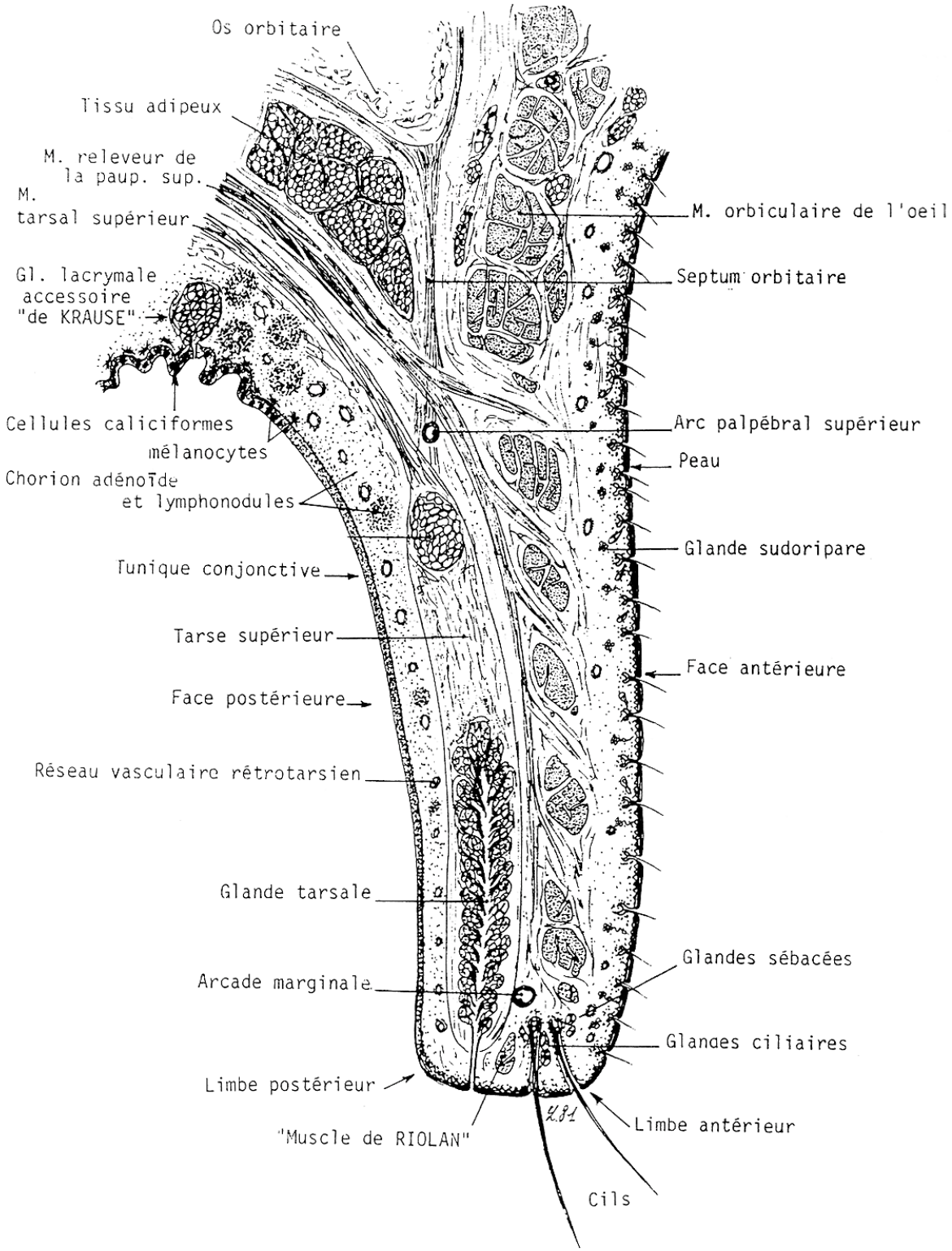

Figure 10 : Structure schématique de la paupière supérieure d'après [71].

Les paupières jouent un rôle important : [87]
-elles protègent le globe (par leur anatomie et le reflexe de clignement à la menace)
-les bords libres des paupières supérieures et inférieures s'affrontent pour réaliser l'obturation parfaite de la fente palpébrale

-leur face interne tapissée de la conjonctive n'irrite pas la cornée
-leur bord libre porte les glandes de Meibomius qui participent à l'élaboration du film lacrymal (phase lipidique)
-leur clignement spontané entretient la répartition du film lacrymal.

De par leur position et leur structure les paupières jouent non seulement un rôle de protection mécanique, mais elles jouent aussi un rôle dans la sécrétion, l'excrétion et l'étalement du film lacrymal.
Toute modification de leur motricité, de leur position ou de leur structure peut entrainer une atteinte oculaire.
Leur intégrité est indispensable à la santé du globe oculaire. Leur réparation doit donc être précoce et respecter au mieux leur anatomie et éviter les bourgeons, les rétractions et les phénomènes inflammatoires.[87]

I-2) La conjonctive

La tunique conjonctive est la muqueuse qui relie la face postérieure des paupières au bulbe de l'oeil.
C'est une tunique mince, humide, rosée, plus ou poins transparente.
On parle de conjonctive bulbaire pour celle qui tapisse le bulbe en arrière du limbe cornéen; et on parle de conjonctive palpébrale pour celle qui tapisse la face postérieure de la paupière. Ces deux parties de la conjonctive sont séparées par un cul-de-sac conjonctival.
La conjonctive a un rôle de protection contre les corps étrangers, de lutte contre la dessication et contre l'infection.

I-3) La membrane nictitante [33]

Elle est aussi appelée "pli semi-lunaire de la conjonctive" et se situe dans l'angle ventro-médial de la fente palpébrale.
Elle est composée d'un cartilage en forme de "T" qui lui sert de charpente, recouvert d'une conjonctive riche en follicules lymphoïdes. A la base du cartilage se trouve une glande lacrymale (la glande lacrymale de la membrane nictitante) dont les sécrétions entrent dans la composition du film lacrymal.

Les rôles de cette membrane sont multiples :
-protection : sa procidence permet la protection du globe contre les rayons lumineux, et celle de la cornée contre certains traumatismes.
-nettoyage : le bord libre de la membrane nictitante est intimement appliqué sur la cornée et va par ses mouvements permettre d'éliminer vers le canthus interne les grosses particules.
-participation à la formation du film lacrymal : les sécrétions séro-muqueuses de la glande entrent dans la composition du film lacrymal dans une proportion d'environ 30%.
-fonction immunitaire : la présence de nombreux follicules lymphoïdes fait qu'elle réagit rapidement et efficacement en cas d'agression.
-rôle de soutien : elle participe au soutien de la position des annexes et du globe oculaire. Son exérèse totale entraine souvent un entropion médial de la paupière inférieure.

Pour toutes ces raisons il faudra dans la mesure du possible éviter les altérations de la membrane nictitante et éviter son exérèse.

II) PLAIES DES PAUPIERES, DE LA CONJONCTIVE ET DE LA MEMBRANE NICTITANTE

II-1) Causes

Elles sont variées et toujours traumatiques.
Il peut s'agir de morsures, de griffures lors de bagarre. Mais elles peuvent aussi être créées par un accident automobile, un coup de fusil ou par la présence de corps étrangers blessants.
[107]

II-2) Signes cliniques

Il existe différents types de plaies en fonction de la localisation, de la profondeur, de la trajectoire.
Elles peuvent intéresser les paupières qui sont les premières exposées lors de choc mais aussi la conjonctive ou la membrane nictitante selon la nature de l'atteinte.
Les plaies ne sont pas des urgences graves mais elles sont souvent associées à des lésions oculaires plus importantes. On vérifiera donc bien l'intégrité du globe, des saillies osseuses et des canaux lacrymaux.
Les saignements peuvent être abondants du fait de la riche vascularisation des tissus. [20]
La réparation des plaies nécesssitant une anesthésie générale, l'état général de l'animal doit être satisfaisant. [67]

II-3) Traitement

Le traitement sera d'une part chirurgical et d'autre part médical.

II-3-1) Règles pour le traitement chirurgical [28] [8] [106]

En plus des règles générales de réparations cutanées et conjonctivales classiques nous alllons énumérer quelques règles particulières nécessaires au traitement des plaies des paupières ou de la conjonctive oculaire.

-La réparation doit être précoce (dans les douze heures suivant le traumatisme) pour empêcher les phénomènes infectieux et inflammatoires. Cela évitera aussi le bourgeonnement ou la rétraction cicatricielle de la plaie. [50] [28]
-Un nettoyage minutieux et une irrigation avec une solution de polivydone iodée diluée seront effectués avant toute intervention.
-Les paupières doivent être suturées lamelle par lamelle (conjonctivo-tarsale et musculo-

cutanée). [29]
-Les sutures ne doivent pas frotter sur la cornée ou irriter la conjonctive.
-L'alignement du bord libre palpébral doit être parfait.
-Il faut vérifier l'intégrité et la place des canthi pour les repositionner si besoin.
-Les points et les canaux lacrymaux seront respectés et éventuellement réparés.
-Même si un parage est nécessaire, il faudra garder un maximum de tissu pour la reconstruction et éviter ainsi une déformation palpébrale ultérieure.
-Il ne faut jamais enlever la membrane nictitante.

Toutes ces règles ont une importance pour le résultat esthétique et fonctionnel. Si ces règles ne sont pas respectées cela peut conduire à une mauvaise cicatrisation avec apparition d'entropions ou d'ectropions cicatriciels. Des ulcères de cornée peuvent être causés par des frottements anormaux (fils, poils…).

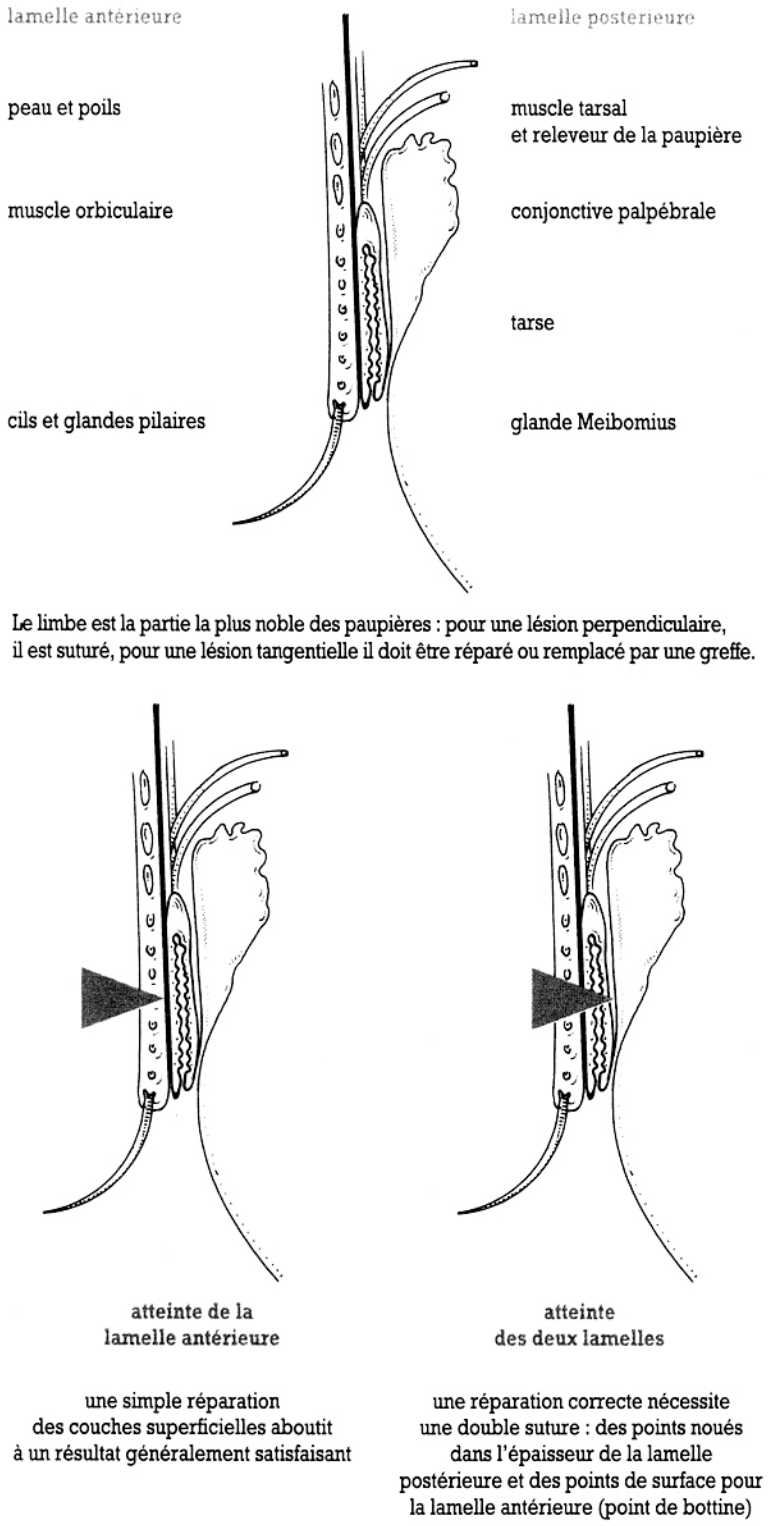

Figure 11 : Règles pour les sutures palpébrales d'après [105].

II-3-2) Techniques chirurgicales

Elles varient en fonction de la structure atteinte et de la profondeur de la plaie.

Les sutures se font sous anesthésie générale et après avoir pris les précautions chirurgicales habituelles (tonte, désinfection…).

II-3-2-1) Plaie conjonctivale isolée et de petite taille

Dans les cas où la plaie fait moins de 5 mm de longueur et est superficielle, la suture est inutile.
Il faut appliquer localement un collyre ou une pommade antibiotique 3 à 4 fois par jour (Tévémyxine®, Ophtalon®…).
La cicatrisation est raoide, en quelques jours.

II-3-2-2) Plaie conjonctivale isolée de taille importante

Pour les plaies conjonctivales qui dépassent 5 mm une suture est nécessaire.
Elle est faite avec un fil résorbable fin serti sur une aiguille ronde et courbe (Vicryl® 6/0 ou 7/0). [110] [19]
Un surjet est réalisé avec les chefs enfouis.
Dans les cas où la perte de conjonctive est très importante on peut faire des greffons avec la conjonctive des culs-de-sac de la paupière supérieure de l'oeil opposé ou à l'aide de greffons prélevés sur la muqueuse buccale. [8]
Dans tous les cas les marges de la plaie de la conjonctive doivent être bien accolées pour éviter la formation de kystes. [11]

II-3-2-3) Plaies de la membrane nictitante [106]

De nombreuses plaies peuvent affecter le bord libre de la membrane nictitante.
Lorsque la plaie est tangentielle au bord libre et de petite taille, formant un lambeau, une simple résection suffit. Cette intervention peut même se faire sous anesthésie locale.
Pour les autres plaies de la membrane nictitante (perpendiculaires ou de taille importante), il faut envisager une suture.
La suture se fait à l'aide d'un fil résorbable (Vicryl 6/0) avec les chefs enfouis.
Il est possible, dans les cas de blessures importantes datant de moins de 24 heures, de reconstiuter la membrane nictitante à l'aide d'un fragment de muqueuse buccale. [87]
Dans tous les cas de figure il faut absolument éviter d'amputer définitivement la membrane nictitante. [106]

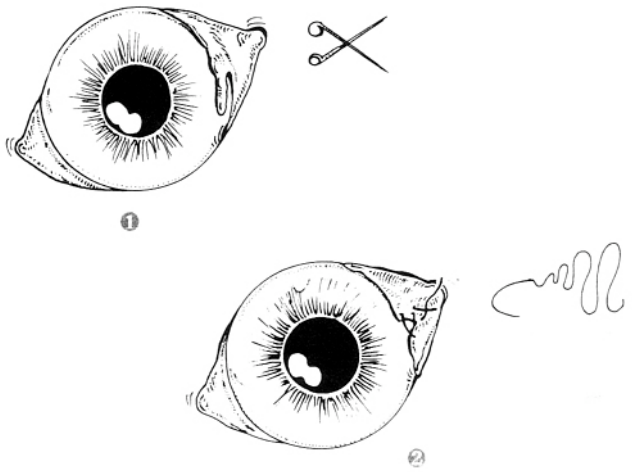

1 : plaie tangentielle, une simple résection suffit.
2 : plaie perpendiculaire, une suture est nécessaire.

Figure 12 : Plaies de la membrane nictitante d'après [105].

II-3-2-4) Plaie palpébrale sans atteinte du bord palpébral

La réparation se fait comme celle d'une plaie cutanée classique. [50]
Il faut cependant faire attention à ne pas créer de tensions sur la paupière pour ne pas déformer la fente palpébrale. [105]
La suture est réalisée avec des points simples à l'aide d'un monofilament (décimale 1,5 ou 2) monté sur une aiguille triangulaire. [87]

Figure 13 : Plaie palpébrale sans atteinte du bord palpébral d'après [87].

II-3-2-5) Plaie palpébrale avec atteinte du bord palpébral, sans perte de tissu

Lorsque la peau, la conjonctive et le bord palpébral sont lésés, la suture doit être faite en plusieurs temps.

Le plan conjonctivo-tarsal est suturé par des points simples ou un surjet, avec un fil résorbable (Vicryl 5/0 à 8/0) serti sur une aiguille ronde et courbe. Les noeuds sont placés à l'intérieur de la plaie. [87] [50] [19]

Pour la réparation du bord palpébral on utilise un point dit "en lacet de bottine" qui permet de

mettre parfaitement les marges de la plaie face à face. Il offre un bon affrontement des deux bords de la plaie et un noeud loin de la bordure palpébrale. [19]
Une clé simple est effectuée pour le premier noeud de fermeture. Il ne faut pas serrer ce point qui frippe alors tous les tissus.

Le plan musculo-cutané est ensuite suturé avec du fil irrésorbable (5/0 ou 4/0) par des points simples sans que les chefs ne viennent irriter la conjonctive ou la cornée. [50] [87]
On utilise un fils serti sur une aiguille triangulaire et courbe qui facilite la traversée des tissus conjonctifs denses. [19] [105]
La cicatrisation cutanée est très rapide et les points peuvent être retirés au bout de 10 jours. [19]

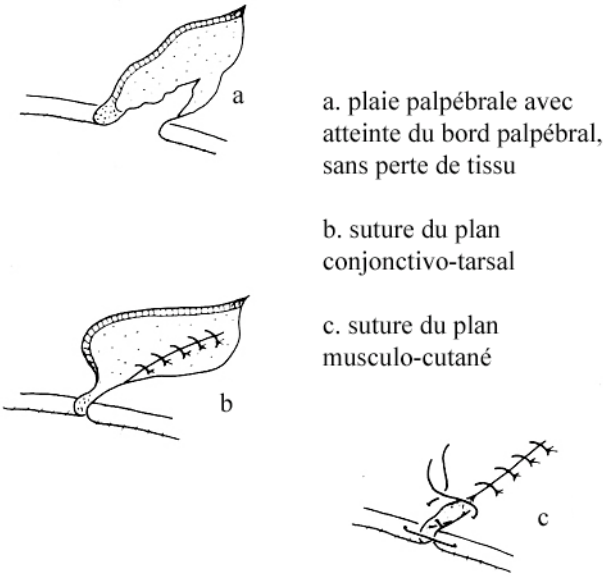

Figure 14 : Plaie palpébrale avec atteinte du bord palpébral, sans perte de tissu d'aprés [87].

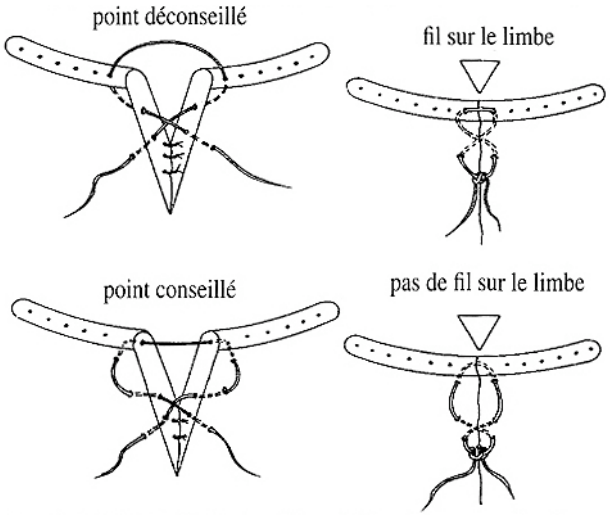

Figure 15 : Point en lacet de bottine d'après [106].

II-3-2-6) Plaies palpébrales avec atteinte du bord palpébral et perte de tissu importante.

Lorsqu'il y a atteinte avec perte de tissu ou lors de dilacération, on effectue une dissection des paupières en deux plans. En prenant pour point de repère une ligne passant à l'extérieur des orifices des glandes de Meibomius on sépare, à l'aide de ciseaux fins ou d'un bistouri, le plan conjonctivo-tarsal du plan musculo-cutané. Cette technique permet un glissement entre les deux plans, ce qui évite de créer un froncement du bord palpébral. [86]
La suture est ensuite faite plan par plan comme décrit ci-dessus.

Si la perte de substance est supérieure au quart de la longueur totale de la paupière, il faut envisager une technique de glissement ou une greffe. [106]
Pour la partie cutanée, il existe des techniques de lambeaux de peau qui permettent une réparation sans tension.
Pour la conjonctive, on pourra envisager des greffes de muqueuse buccale (gingivale pour des greffes minces ou jugale pour des greffes plus épaisses). [106]

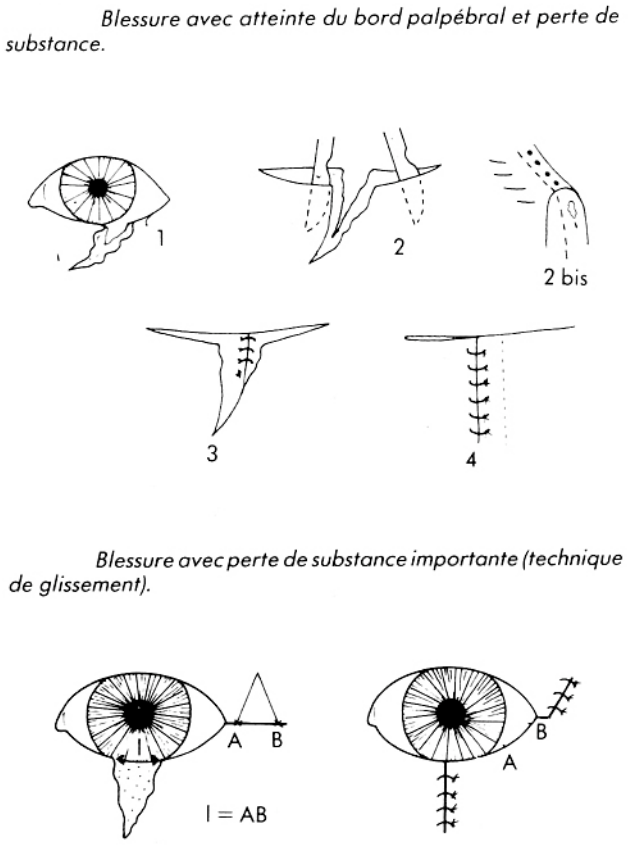

Figure 16 : Plaie palpébrale avec atteinte du bord palpébral et perte de tissu importante d'après [87].

II-3-2-7) Plaie avec atteinte des canaux lacrymaux [119] [50]

Si l'angle nasal est concerné il faut contrôler, après cathéterisme, la bonne perméabilité des voies lacrymales excrétrices.

Toute lésion des canalicules lacrymaux doit être réparée chirurgicalement avec éventuellement pose d'une sonde destinée à maintenir leur perméabilité. [50]

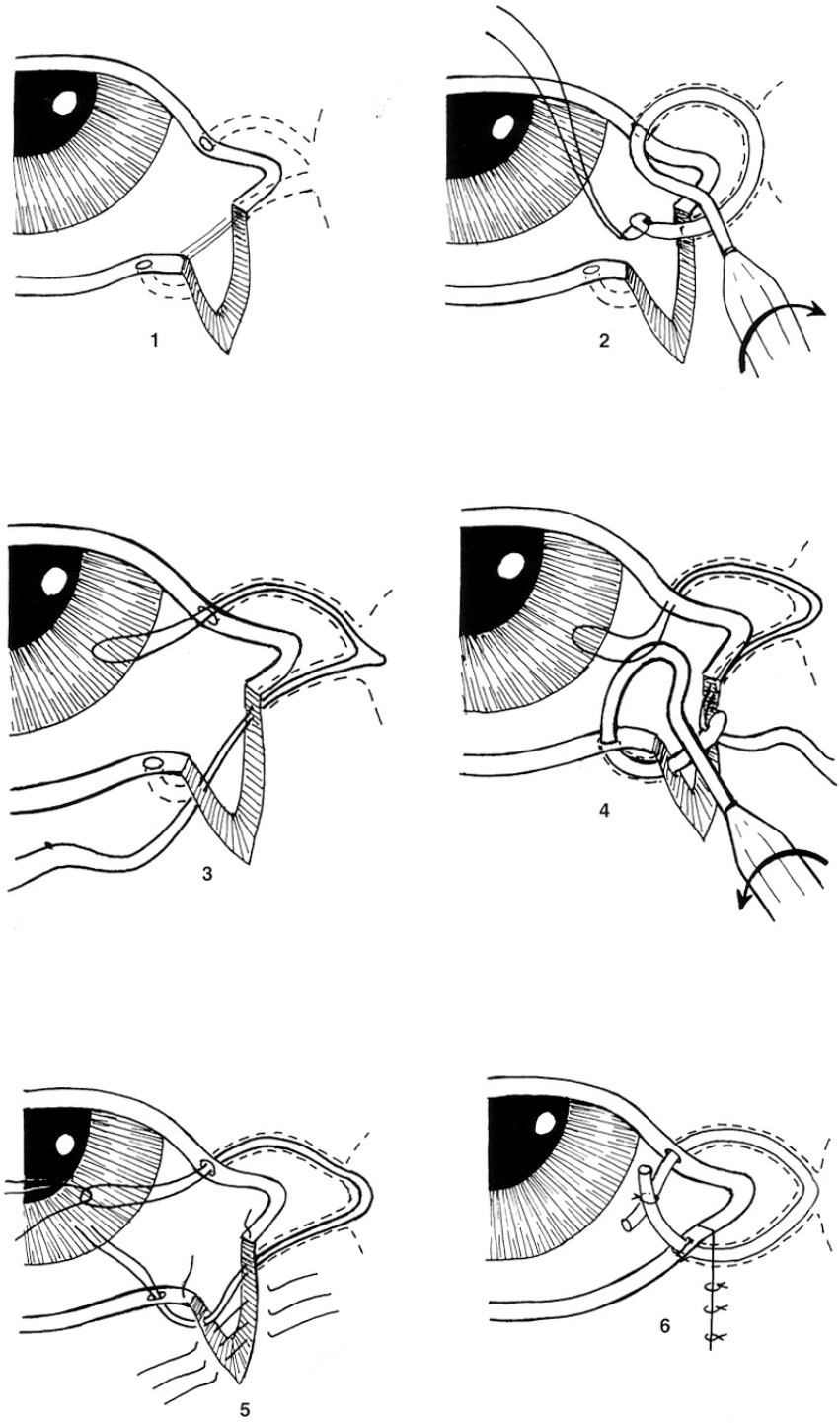

Reconstruction d'un canal lacrymal sectionné. Une sonde spiralée droite (dans le sens des aiguilles d'une montre) est passée par le point lacrymal supérieur et sort par le canalicule inférieur dans les tissus lacérés (2). Une suture en monofilament est nouée au bout de la sonde, qui porte un petit crochet à cet effet. La sonde est retournée en sens contraire et la double suture est tirée par le canalicule supérieur (3). On libère la suture de la sonde. La sonde spiralée gauche, qui se trouve à l'autre extrémité de l'instrument et qui tourne dans l'autre sens, est passée par le point lacrymal inférieur et la suture double y est tirée en retirant la sonde (4). L'extrémité d'un cathéter en téflon (Moria 0,6 mm Ø) charge l'anse d'un monofilament, qui ressort par le point lacrymal supérieur (5). Ensuite, le monofilament guide le cathéter par le système canaliculaire. Après suture du canal ou de la région péricanaculaire et de la peau, le cathéter est suturé en place (6). On peut aussi laisser le monofilament à l'intérieur et le nouer en enfouissant le nœud dans le cathéter. Il ne nous semble pas utile d'entailler le cathéter pour permettre l'évacuation des larmes.

Figure 17 : Plaie avec atteinte des canaux lacrymaux d'après [28].

II-3-3) Traitement médical

On administre des antibiotiques par voie générale ou par voie locale.
Lors de petites plaies conjonctivales, suturées rapidement un traitement local suffit avec l'instillation d'un collyre 3 à 5 fois par jour ou d'une pommade (Tévémyxine®, Ophtalon®).

Il vaut mieux éviter de trop manipuler une paupière suturée, on évite donc de donner des traitements topiques. Lors de plaies de paupières plus importantes on utilise alors une antibiothérapie par voie générale pendant les 5 à 7 jours qui suivent l'opération (amoxycilline ou une quinolone si le risque infectieux est grand). [110]

Des anti-inflammatoires non stéroïdiens (acide tolfénamique, kétoprofène) sont administrés par voie générale pour limiter la douleur et la cicatrisation abusive.

Une collerette est indispensable car les plaies palpébrales irritent toujours pendant la phase de cicatrisation et peuvent entrainer des lésions d'automutilation. [45]

II-4) Résultats et pronostic

La cicatrisation est généralement rapide (une dizaine de jours) car les paupières et la conjonctive sont bien vascularisées.
Le pronostic est donc bon, sauf s'il apparait un phénomène infectieux non controlé ou si la technique chirurgicale n'était pas appropriée.
Cela peut alors entrainer des rétractions ou des déformations palpébrales responsables par la suite de lésions cornéennes (ulcères par frottement, kératites dues à une mauvaise fermeture palpébrale…).
Si les résultats ne sont pas satisfaisants, il faudra avoir recours ultérieurement à une chirurgie rectificatrice. [86]

Dans tous les cas les sutures palpébrales et conjonctivales doivent être faites avec soin et avec le matériel nécessaire, si ce n'est pas le cas il faudra référer l'animal rapidement à un confrère équipé. On pourra commencer précocément un traitement antibiotique et anti-inflammatoire par voie générale, ce qui permettra de réduire les risques d'infection et de diminuer l'inflammation et ainsi permettre d'intervenir chirurgicalement dans de bonnes conditions.
[110]

III) INFLAMMATION ET OEDEME AIGUS

L'inflammation aiguë peut concerner les paupières et la conjonctive seules ou associées. Les conjonctivites et les blépharites peuvent être accompagnées d'un oedème (infiltration séreuse des tissus). Un oedème important de la conjonctive est appelé un chémosis.

III-1) Causes [28] [50]

Les inflammations ou oedèmes aigus peuvent apparaitre après un traumatisme, une contusion, une infection aiguë ou une allergie.

•Causes allergiques
Ce sont les plus nombreuses, elles peuvent être dues à :
-des piqûres d'insectes ou de serpent
-des aliments
-un contact avec un allergène
-une réaction post-vaccinale
-un médicament administré par voie générale ou locale (des allergies ont été décrites avec des collyres aux aminoglycosides, ou avec des conservateurs de collyres)
-une transfusion
Ces réactions sont des hypersensibilités de type I ou IV.

•Causes bactériennes
Elles sont primitives ou secondaires à une infection de voisinage. Les conjonctivites et blépharites infectieuses chez le chien sont souvent dues à *Staphylococcus Aureus* qui peut entrainer un érythème cutané important, avec épaississement palpébral et gonflement du bord libre des paupières. [50]
Chez le chat les conjonctivites aiguës sont généralement dues à des Chlamydia ou des Mycoplasmes.

•Causes virales
Chez le chat le chémosis est fréquent lors de conjonctivites accompagnant les affections des voies respiratoires supérieures d'origine virale (Herpes virose, Calicivirose). [50]
Chez le chien la maladie de Carré peut entrainer des conjonctivites aiguës.

•Causes traumatiques ou mécaniques
Lors de trauma, les paupières richement vascularisées saignent facilement, ce qui peut entrainer un oedème important associé à une ecchymose palpébrale.
Les frottements (corps étranger, cils …) peuvent provoquer une conjonctivite et une blépharite aiguë.

III-2) Signes cliniques

Le premier signe est une rougeur oculaire (hyperhémie de la conjonctive palpébrale et bulbaire) associée à un gonflement des paupières ou de la conjonctive lors d'oedème.
Dans les cas d'oedème important tous les tissus mous de la tête présentent une inflammation avec un prurit intense.
Localement la zone atteinte est chaude, érythémateuse et douloureuse. Il peut y avoir un blépharospasme réactionnel et des sécrétions séreuses ou muco-purulentes.
La conjonctive est hyperhémiée et peut faire hernie, sous la forme d'un bourrelet, à travers la fente palpébrale. [50]
Dans certaines atteintes aiguës, des suffusions hémorragiques (pétéchies) apparaissent au sein

de la conjonctive et sur la membrane nictitante. Lors d'allergies les signes se développent en vingt minutes après contact avec l'allergène et peuvent dans les cas extrêmes entrainent un choc anaphylactique, avec oedème laryngé et dyspnée possibles. [2]
Des symptômes généraux tels que de la diarrhée, des vomissements, une hyperthermie peuvent être associés.

III-3) Diagnostic

Les prélèvements pour le diagnostic bactériologique ou viral doivent être faits avant toute administration d'un traitement.
Un frottis conjonctival ou un prélévement des sécrétions sont réalisés.

III-3-1) Technique du frottis conjonctival [56]

Le prélèvement est fait avant toute administration de traitement et de préférence sans anesthésie locale.
Les cellules sont recueillies à l'aide d'une cytobrosse stérile ou d'une spatule métallique à bords mousses en évitant de faire saigner.
Le raclage s'effectue sur les lésions, sur la conjonctive palpébrale inférieure ou dans le cul-de-sac conjonctival inférieur.
Le produit de raclage est étalé en couches minces sur des lames pour microscopie et coloré au May-Grünwald-Giemsa ou avec une coloration rapide de type "RAL".

III-3-2) Analyse du frottis

En plus des cellules épithéliales présentes normalement sur le frottis il y aura des cellules spécifiques ou en nombre anormalement élevé lors d'inflammation.

-Les cellules à mucus
Elles sont beaucoup plus nombreuses lors d'inflammation surtout dans les zones conjonctivales bulbaires et palpébrales où elles sont généralement peu nombreuses par rapport aux culs-de-sac conjonctivaux.

-Les hématies
Elles se rencontrent lors de saignement conjonctival ou d'hyperhémie conjonctivale intense.

-Les cellules phagocytaires
On trouve des polynucléaires neutrophiles, des macrophages, ou des hystiocytes en grand nombre lors d'inflammation aiguë.

-Les cellules de la réaction allergique
Les polynucléaires éosinophiles sont les cellules de l'hypersensibilité immédiate et évoquent une réaction allergique.
Les mastocytes sont plus rarement présents sur le frottis.

-Les cellules de la réaction immunitaire spécifique

Les petits et les grands lymphocytes accompagnent la réaction de la couche adénoïde des conjonctives. Ils sont plutôt caractéristiques d'une inflammation chronique.

-Les inclusions intracytoplasmiques
Les cellules épithéliales peuvent contenir des inclusions spécifiques lors de maladie de Carré, de conjonctivites à Chlamydiae ou à Mycoplasmes.

-La flore microbienne
Elle est souvent mise en évidence sur les frottis conjonctivaux, mais elle est surtout observée dans les sécrétions ou le pus.

III-4) Traitement

Le traitement a pour but de diminuer l'inflammation et de traiter ou limiter l'infection.

III-4-1) Antibiotiques et anti-viraux

Les antibiotiques sont administrés par voie générale de préférence si les lésions conjonctivales sont marquées. [14]
Par voie topique, l'antibiothérapie peut se faire à l'aide de chloramphénicol, d'oxytétracycline, ou d'une association à base de polymyxine, bacitracine ou néomycine (Tévémyxine®, Cébémyxine®, Polyfra®)
Pour les cas d'atteinte chlamydienne on utilise des tétracyclines par voie locale et générale.

III-4-2) Anti-inflammatoires

Ils ne doivent être administrés que dans le cas ou l'infection virale ou bactérienne éventuelle est maitrisée.
On administre le plus rapidement possible des corticoïdes à dose anti-inflammatoire par voie intramusculaire ou intraveineuse et le traitement est poursuivi avec une application locale et un traitement systémique. Pour les applications locales on peut utiliser des collyres sans conservateurs en unidoses pour éviter d'aggraver l'irritation.
Les collyres associant antibiotiques et corticoïdes sont très intéressants (Maxidrol®, Chibrocadron®, Betaseptigen collyre®…). [13]

III-4-3) Antihistaminiques, antiallergiques, diurétiques

On peut associer au traitement anti-inflammatoire, des antihistaminiques lors de phénomènes allergiques.
L'Opticron collyre® à base de cromoglycate de sodium qui est un inhibiteur de la dégranulation des mastocytes est utilisé lors de processus allergiques purs (il ne contient pas de conservateur). [14]
Dans les cas d'oedème marqué des diurétiques par voie générale sont utilisés.

III-4-4) Traitement hygiénique et confort de l'animal

Une hygiène soignée de la région oculaire est nécessaire. Le nettoyage de l'oeil tous les jours permet d'éliminer la chassie, le mucopus et les croûtes qui se forment dans les culs-de-sac conjonctivaux. Pour cela on utilise des nettoyants doux antiseptiques (Ocryl®, Dacryosérum®). [50]
Une collerette est mise en place dans les cas où le prurit est intense pour éviter que l'animal ne se blesse. [45]

III-5) PRONOSTIC

Le pronostic est généralement favorable lorsqu'une thérapie adéquate est mise en place dans les meilleurs délais.Le pronostic est plus réservé lors d'allergies avec complication laryngée. [50]

IV) HEMORRAGIES SOUS-CONJONCTIVALES ET PALPEBRALES

Il s'agit de l'accumulation de sang au niveau de la conjonctive palpébrale ou bulbaire.

IV-1) Causes [5] [8]

Les traumatismes sont la cause la plus fréquente d'hémorragies. Du fait de l'excellente vascularisation des paupières et de la conjonctive les coups directs entrainent facilement des saignements.
Mais ces hémorragies, qui sont des séquelles courantes des traumatismes de la tête peuvent indiquer des lésions beaucoup plus graves.

Les intoxications par les anticoagulants entrainent de multiples hémorragies qui peuvent être localisées à la conjonctive ou aux paupières. Il faudra rechercher d'autres signes de saignements ailleurs.

Les coagulopathies héréditaires ou acquises sont à l'origine d'hémorragies. Il peut s'agir d'anémie hémolytique auto-immune, d'hémophilie, de thrombopénies, de leptospirose…

Un effort prolongé ou difficile (lors de dystocie par exemple) peut entrainer des saignements.

Dans tous les cas il faut vérifier l'intégrité oculaire car le sang peut provenir d'une hémorragie rétrobulbaire.

IV-2) Diagnostic [50]

Par son aspect d'une rougeur uniforme, l'hémorragie est d'un diagnostic aisé. Selon son intensité, elle va de la simple pétéchie (unique ou multiple, uni ou bilatérale) à l'hématome

sous-conjonctival entrainant un chémosis ecchymotique localisé ou généralisé.
Il faut surtout bien vérifier l'intégrité de l'oeil et l'état général de l'animal car la cause des saignements conjonctivaux peut aussi être la cause de saignements intraoculaires ou internes plus graves pour le pronostic.

IV-3) Traitement

IV-3-1) Traitement symptomatique

La pause de compresses froides pendant les premières heures va favoriser l'arrêt des saignements par vasoconstriction. Puis la pause de compresses chaudes dans les heures qui suivent vont aider à la dissolution du caillot formé et à la resorption sanguine. [8] [87]
L'administration d'antihémorragiques se fait par voie systémique.
Localement l'application de quelques gouttes d'adrénaline à 0,1% ou 1% peut stopper l'hémorragie.
On peut prescrire un collyre hépariné (Dioparine collyre®) associé à la prise d'un médicament équivalent par voie orale (Dioparine®, Alphachymotrypsine Choay®). [50]

IV-3-2) Traitement spécifique

Lorsque la cause est une intoxication on administrera de la vit K1 tout d'abord en injection puis par voie orale pendant au moins trois semaines.
Des hypotenseurs peuvent être nécessaires.

IV-4) Pronostic

Lors de simple traumatisme le pronostic est bon et le caillot peut même se résorber seul en 5 à 10 jours. [8]
Mais lorsque l'hémorragie est liée à une pathologie générale un traitement spécifique devra être suivi.
Il faut toujours prendre au sérieux une hémorragie sous-conjonctivale ou palpébrale car elle peut être révélatrice d'une atteinte sous-jacente plus grave.

QUATRIEME PARTIE

CORNEE ET SCLERE

I) RAPPELS D'ANATOMIE ET DE PHYSIOLOGIE

La cornée et la sclère forment la tunique fibreuse de l'oeil qui est la tunique la plus externe du globe oculaire.
La sclère se trouve en partie postérieure du globe et représente environ les 5/6 èmes de la sphère oculaire chez les carnivores, elle est fermée en avant par la cornée. La zone de transition entre le bord antérieur de la sclère et la cornée constitue le limbe.

I-1) La sclère

La sclère est un tissu conjonctif très dense. C'est la plus résistante des membranes oculaires, et c'est elle qui conserve à l'oeil adulte sa forme et son volume. Sa distension est difficile et quasiment irréversible (les fibres élastiques sont peu nombreuses et se raréfient avec l'âge).
Son épaisseur varie selon les régions oculaires, sa résistance aussi : elle sont plus importantes autour du nerf optique et au niveau de l'anneau scléral, et beaucoup plus faibles autour des points d'insertions des muscles oculo-moteurs ou de l'aire criblée (lieu d'arrivée des fibres du nerf optique).

Elle est formée de 3 couches qui sont de l'extérieur vers l'intérieur :

-L'épisclère ou lame épisclérale :
C'est une membrane fibro-vasculaire. Elle comporte les artères et les veines épisclérales qui forment un plexus superficiel et un plexus profond.
Son rôle est nourricier pour le stroma scléral mais elle jouerait aussi le rôle d'une gaine synoviale facilitant les mouvements du globe oculaire.

-La substance propre de la sclère ou stroma :
Cette couche est formée de faisceaux de collagène, dont l'entrelacement irrégulier est responsable de son aspect opaque. Elle est pauvre en fibres élastiques, en cellules et en vaisseaux.

-La couche profonde ou lamina fusca :
Elle est plus riche en fibres élastiques et pigmentée de bleu.

La sclère est blanche dans les zones les plus épaisses et prend une teinte bleutée lorsqu'elle s'amincit car la couche profonde et la choroïde deviennent apparentes.
La sclère est percée de nombreux orifices laissant passer des vaisseaux ou des nerfs .

I-2) La cornée

La cornée est la partie antérieure de la tunique fibreuse, c'est le premier élément transparent traversé par les rayons lumineux. Elle se comporte globalement comme une lentille convergente.
Son épaisseur est d'environ 0,5 à 0,7 mm. Elle est plus épaisse vers la périphérie que vers le

centre.

Elle est composée de plusieurs couches qui sont de l'extérieur vers l'intérieur :

-L'épithélium antérieur de la cornée :
Il est pavimenteux, stratifié, non kératinisé et en continuité directe avec l'épithélium de la tunique conjonctive du bulbe.
Il est lipophile et va permettre de lutter contre l'imbibition du stroma.
Les cellules basales, par mitoses successives, donnent naissance à des cellules qui vont progressivement gagner la surface où elles vont desquamer.
Lors de plaies superficielles, la réparation débute quelques heures après le traumatisme par migration des cellules épithéliales basales adjacentes à la perte de substance. Pour des plaies plus larges, on assiste après 24 heures à une migration et à une mitose cellulaire.

-Le stroma :
Il représente 90% de l'épaisseur totale de la cornée.
C'est un tissu conjonctif formé de fibrilles de collagène, de kératocytes, d'eau (80% du poids total du stroma), de protéines, de glycosaminoglycanes et de sels organiques.
Il est hydrophile.
Lors de plaies, le stroma devient rapidement oedémateux car les glycosaminiglycanes s'imbibent alors de l'eau du film lacrymal. Les cellules inflammatoires apportées par le film lacrymal vont agir sur les kératocytes et leur faire sécréter des protéases, en particulier des collagénases, qui vont permettre l'élimination du collagène altéré et la détersion de la plaie. Puis la phase de reconstruction sera marquée par la néoformation de collagène et lors de plaies profondes par le développement de vaisseaux.

-La membrane de Descemet :
Elle est constituée de fines fibrilles de collagène et est très résistante. Elle est lipophile.

-L'épithélium postérieur ou endothélium :
Il est formé d'une seule couche cellulaire.
Il est lipophile.
L'endothélium est une structure importante dans le maintien de la transparence cornéenne (il lutte contre l'imbibition hydrique du stroma par la présence de pompes actives).
Lors d'une lésion, les cellules endothéliales vont par mitoses et migration reformer un endothélium fonctionnel en environ 6 semaines.

La cornée est normalement avasculaire, elle se nourrit à partir du film précornéen, de l'humeur aqueuse et des vaisseaux périphériques de la région du limbe cornéen.

Elle est richement innervée à partir des nerfs ciliaires (innervation sensitive). La sensibilité est maximale dans la zone centrale et diminue graduellement jusqu'au limbe.

La transparence de la cornée est liée au respect des conditions suivantes :
-l'absence d'infiltration vasculaire, cellulaire ou pigmentaire
-le contrôle de l'état d'hydratation du stroma : un degré d'hydratation normal est assuré grâce à l'équilibre qui existe entre la diffusion passive de fluides de l'humeur aqueuse vers le stroma

et la présence de pompes ioniques de l'endothélium qui refluent l'eau du stroma vers l'humeur aqueuse
-l'arrangement régulier parallèle des fibrilles de collagène
-une surface oculaire lisse permise grâce à l'adhérence et à l'intégrité du film lacrymal précornéen.

II) BRULURES CORNEENNES

Les brûlures sont plus rares chez les carnivores domestiques que chez l'homme (accidents de travail, accidents ménagers…) mais elles représentent une urgence grave car elles peuvent entrainer rapidement des séquelles dramatiques (perforation cornéenne, endophtalmie…).

II-1) Causes

Les brûlures peuvent être thermiques ou chimiques.

II-1-1) Les brûlures thermiques

Les plus fréquentes sont causées par des flammes ou des éclaboussures de liquides chauds (huile, eau…).
Mais elles sont assez rares et prennent souvent la forme de l'ouverture palpébrale. [5]

II-1-2) Les brûlures chimiques

II-1-2-1) Les brûlures par des bases

Les produits alcalins à l'origine de brûlures sont nombreux : savons, lessives et produits pour lave-vaisselle, ciments, poussières de mortier, chaux-vive, ammoniac, hydroxyde de magnésium… [5]
Les bases pénètrent rapidement les tissus, elles saponifient les lipides des membranes, dénaturent le collagène et les glycosaminoglycanes. [90]
Elles causent aussi des thromboses vasculaires dans la conjonctive, l'épisclère et l'uvée antérieure.
Le processus peut continuer jusqu'à 2 à 4 jours après contact.
Les bases pourront donc créer : [5] [11] [67]
-une ischémie et nécrose de la sclère et de la conjonctive
-une ulcération cornéenne jusqu'à perforation du globe
-une augmentation de la pression intraoculaire due à la contraction de la sclère
-une destruction du trabéculum entrainant un glaucome
-une atteinte des glandes lacrymales provoquant une kérato-conjonctivite sèche temporaire ou définitive
-une uvéite antérieure
-une cataracte

II-1-2-2) Les brûlures par des acides

Il peut s'agir d'acides de batterie, d'acide acétique, d'acide chlorydrique, d'acide trichloroacétique, d'agents de nettoyage… [5]
L'ion hydrogène des acides précipite les protéines épithéliales à leur contact. Cela forme une barrière qui empèche leur progression. [67]
Ces brûlures sont donc moins évolutives que celles provoquées par les bases mais elles sont tout aussi graves.

II-2) Signes cliniques et diagnostiques

Il arrive que le propriétaire amène l'animal en consultation avec des lésions palpébrales, conjonctivales ou cornéennes sans en connaître la cause. [5]
Dans les cas où le propriétaire sait qu'il y a eu brûlure, il faut lui conseiller d'amener l'emballage du produit pour en connaitre la composition exacte.

Il y a toujours une kératite avec dans certains cas un oedème cornéen, une néovascularisation, ou un ulcère. [5] [22]
Un blépharospasme, signe de douleur, est normalement présent. Lorsqu'il est absent cela peut refléter une brûlure grave avec anesthésie cornéo-conjonctivale. [28]
La production de larme est anormale avec, soit un épiphora, soit une diminution de la sécrétion. [22] [5]
Dans les cas graves une uvéite avec photophobie peut être présente. [5] [28]

Stephen Bister établit une classification de l'irritation provoquée par les brûlures chimiques : [6]
•Légère : érosion de l'épithélium cornéen, aspect nuageux de la cornée, pas de nécrose, pas d'ischémie de la cornée ou de la sclère.
•Moyenne : l'opacification cornéenne cache les détails de l'iris, légère nécrose ischémique de la conjonctive et de la sclère.
•Sévère : on ne voit plus les limites pupillaires, blanchiement de la cornée et de la sclère.

Le vert de lissamine peut aider à délimiter les aires dévitalisées de la cornée et la fluorescéine montrer les limites du stroma atteint.

II-3) Traitement

Il pourra se faire après instillation d'un collyre anesthésique (Novésine® à 0,4% qui est moins irritant que la Tétracaïne®) ou sous anesthésie générale en cas de forte douleur et de contention difficile. [5]

II-3-1) Lavage [5] [8] [22] [29] [88] [67]

Les paupières sont tenues écartées par les doigts ou par un blépharostat si l'animal est anesthésié.

Le lavage se fait à l'eau tiède ou avec du sérum physiologique tiède.
Il doit durer pendant au moins 30 minutes ce qui correspond à environ 2 litres d'irrigation dans les cas modérés (en médecine humaine, les lavages peuvent durer 2 à 4 heures avec 10 litres de solution).
Il faut bien laver les culs-de-sac conjonctivaux et la face postérieure de la membrane nictitante avec l'aide par exemple de "cotons tiges" trempés dans une solution saline à 0,01 % d'E.D.T.A..
A la fin du lavage, on vérifie le pH puis on le revérifiera 30 minutes plus tard pour voir s'il est stabilisé.
Les lavages peuvent être renouvellés 4 à 5 fois dans la journée.
Certains décrivent un lavage avec une solution neutralisante (bicarbonate de sodium à 3 % pour les acides, acide acétique à 2 % pour les bases) mais beaucoup d'autres auteurs les déconseillent. [88]

II-3-2) Anti-inflammatoires

Lors de brûlures acides il y a entrée d'ions hydrogènes dans la chambre antérieure qui entraine un afflux de prostaglandines. [26]
Les anti-inflammatoires non stéroidiens sont donc utilisés localement (Indométhacine collyre®, Voltarène collyre®, Ocufen®) et par voie générale (acide acétyl salycilique, kétoprofène).
S'il y a une uvéite on utilise en plus des corticoïdes par voie générale (dexaméthasone, prednisolone).

II-3-3) Collyre cycloplégique

Il est systématiquement employé (atropine à 1 %) pour lever le spasme ciliaire mais pas plus de 48 heures pour ne pas aggraver la sécheresse oculaire éventuelle. [5]

II-3-4) Antibiotiques

Ils sont administrés six fois par jour par voie locale en prévention (néomycine, bacitracine, polymyxine). [8]

II-3-5) Substances anticollagénases

Lors de brûlure par une base on utilise des substances anticollagénases (surtout si des particules de la base restent dans les tissus), pour diminuer la nécrose cornéenne accentuée par la libération de collagénases tissulaires. [87] [5]
N-acétyl-cystéine (Nac collyre®) appliqué 5 fois par jour. [5] [8]
EDTA à 0,2 % 5 fois par jour. [67]
EDTA : 1 ampoule de solution injectable de tétracémate sodique 10 ml diluée dans du sérum physiologique pour obtenir une solution à 0,35 % . [87]

III-3-6) Substituts de larmes

Des larmes artificielles ou un gel ophtalmique seront utilisés si la sécrétion lacrymale est basse.

II-3-7) Vitamine C

On observe, après brûlure par une base, une diminution de la teneur en acide ascorbique de l'humeur aqueuse et de la cornée ce qui entraine une synthèse de collagène anormale dans la cornée atteinte . [90]
On administre alors localement de l'ascorbate de sodium à 10 % et oralement de l'acide ascorbique 4 fois par jour ce qui diminue l'atteinte stromale. Le traitement sera poursuivi pendant une semaine. [90] [22]

II-3-8) Collerette

Elle est indispensable pour éviter l'autoaggravation de la lésion par l'animal.

II-4) Pronostic et évolution

Les brûlures par les bases cicatrisent plus difficilement car les cellules entrant en jeu dans la cicatrisation cornéenne sont atteintes. [80] [67]
Après le traitement d'urgence de la brûlure cornéenne il faut traiter spécifiquement les lésions périphériques associées (brûlures palpébrales, brûlures conjonctivales, uvéites et glaucomes secondaires). [5]

Remarque : on peut conseiller de mettre un gel ophtalmique pour protéger la cornée lorsque l'on savonne son animal.

III) PLAIES ET ULCERES CORNEENS

Les plaies de cornée sont parmi les urgences les plus fréquentes, et représentent en consultation d'ophtalmologie environ 30 % des pathologies cornéennes. [5]

La gravité d'une ulcération ou d'une plaie cornéenne réside dans le risque permanent d'approfondissement de la lésion qui peut mener jusqu'à la perforation. [50]
Pour cela on classera les plaies et les ulcères en deux catégories : les perforants et les non-perforants.

III-1) Plaies et ulcères non perforants

III-1-1) Causes

Tout traumatisme, frottement anormal, ou infection peut entrainer une lésion cornéenne.
Les traumatismes peuvent être dûs à des griffures, des corps étrangers localisés dans les culs-de-sac conjonctivaux ou derrière la membrane nictitante (herbes, branches…), des projectiles,

(objets metalliques, verre…). [86] [22]
Un entropion, un distichiasis, un trichiasis ou des cils ectopiques créent un frottement anormal sur la cornée qui peut être à l'origine d'une ulcération.
Les ulcères cornéens peuvent aussi être d'origine virale (Herpes virose, maladie de carré…), ou bactérienne (Streptoccoques, Staphylocoques, Pseudomonas…). [23]
Des anomalies ou des pathologies spécifiques sont aussi la cause d'ulcération cornéenne : lagophtalmie, kérato-conjonctivite sèche, kératite ponctuée, dystrophies épithéliales… [50]

III-1-2) Signes cliniques et diagnostiques [50] [27]

III-1-2-1) Signes cliniques et examen oculaire [50]

Les premiers signes vont être des signes de douleur (épiphora, blépharospasme, photophobie, voire myosis) associés à une hyperhémie conjonctivale.
La stimulation des nerfs sensitifs ciliaires intracornéens (fibres terminales du V) induit une réponse reflexe du VII avec blépharospasme mais aussi stimulation du parasympathique oculaire III, source de contraction douloureuse du muscle ciliaire et de myosis par action du muscle sphincter de l'iris. Ces signes de douleur sont souvent plus intenses pour les ulcères superficiels car la densité des fibres sensitives est plus importante dans l'épithélium et dans le stroma antérieur.
L'examen rapproché de l'oeil nécessite souvent une anesthésie locale (Novésine®) voire une tranquillisation destinées à lever le blépharospasme et à permettre une inspection minutieuse.
Il se fait avec un système grossissant pour vérifier les culs-de-sac conjonctivaux, la face postérieure de la membrane nictitante et les bords palpébraux à la recherche d'un corps étranger, d'un cil ectopique ou d'une autre cause responsable de la lésion.[5]
La cornée et la chambre antérieure sont aussi examinées avec précision pour détecter toute modification (oedème, néovascularisation, myosis …).
Un oedème cornéen, entrainant une perte de transparence, peut apparaitre rapidement autour de la plaie par rupture de la barrière épithéliale ou endothéliale.
L'état inflammatoire de la cornée se traduit par la présence d'une néovascularisation.
La mesure de la pression intraoculaire est effectuée, à condition qu'elle n'entraine pas un traumatisme supplémentaire.

III-1-2-2) Examens complémentaires

•Avant toute instillation de collyre ou de colorant on effectue, si besoin, un test de Schirmer ou un prélèvement destiné à la bactériologie ou à la virologie.

•L'application d'un colorant (fluorescéine) permet de différencier différents types d'ulcères ou de plaies.

Cela permet d'apprécier leur profondeur :
-plaies et ulcères superficiels : l'érosion est juste épithéliale. La réaction à la fluorescéine est positive.
-plaies et ulcères profonds : le stroma est atteint. La fluorescéine se fixe de façon plus marquée.
-desmetocoele : la membrane de Descemet apparait à la surface cornéenne par perte du stroma

et de l'épithélium cornéen. La membrane de Descemet, lipophile ne fixe pas la fluorescéïne, et de par son élasticité forme une bulle qui fait hernie à travers le stroma et l'épithélium lésés. [121]

Cela permet aussi d'apprécier leur forme, l'aspect des bords de la lésion et la localisation sur la cornée.

Tous ces renseignements peuvent orienter le diagnostic comme par exemple : [50] [64]
-un ulcère à bords mal délimités avec aspect glaireux, oedémateux du stroma (kératomalacie) fera penser à un ulcère à collagénase.
-un ulcère en forme de carte de géographie peut caractériser un ulcère herpétique chez le chat.
-un ulcère à bords décollés peut faire penser à un ulcère superficiel du boxer.
-une lésion centrale de forme allongée ou en forme de croissant pourra être due à une lagophtalmie ou une kérato-conjonctivite sèche.
-une lésion située près du limbe supérieur amènera à chercher un distichiasis ou un cil ectopique.
-une lésion cornéenne temporale peut être causée par un entropion.
-une lésion située en partie nasale pourra être associée aussi à un entropion ou à un corps étranger logé derrière la membrane nictitante.

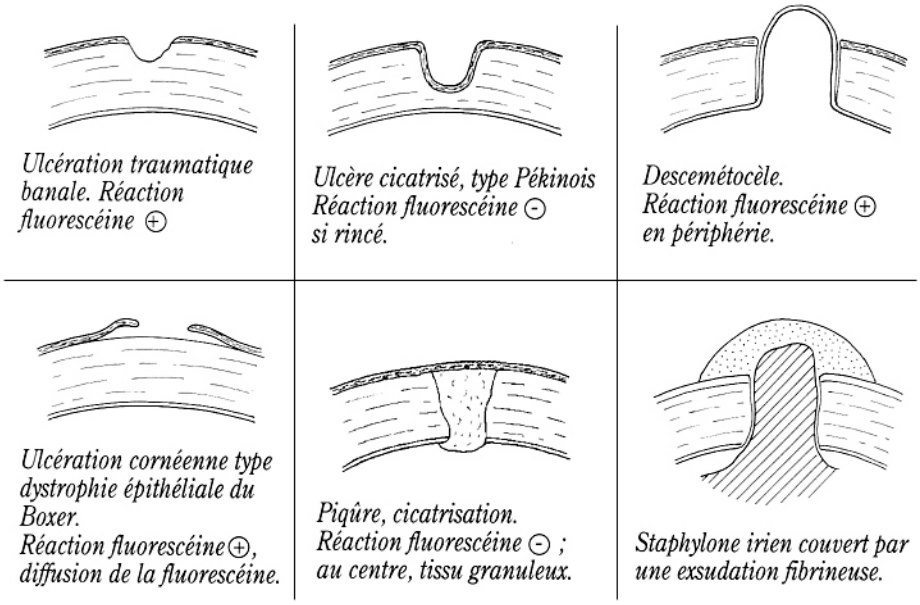

Figure 18 : Ulcères cornéens et fluorescéine d'après [28]

	fluoresceine	aspect
irritation mécanique	⊕ plus ou moins marqué selon les lésions	
traumatisme	⊕ intense à l'endroit du trauma	
ulcère superficiel	⊕ diffusion large sous l'épitélium	
ulcère profond	⊕ à l'endroit de la lésion	
ulcère descemétocèle	⊕ en bordure de la descemetocèle, centre transparent	
brûlure par bases, acides	fluorescéine ⊕ en nappe, zone nictitante protégée	
K.C.S.	⊕ discret	centre cornée
lagophtalmie, kératite d'exposition	fluo ⊕ ou ⊖	centre cornée
ulcère herpétique du chat	fluo ⊕	ulcère particulier, dentritique, en carte géographique

Figure 19 : Ulcères cornéens et colorants d'après [28]

III-1-3) Traitement

Il sera différent selon la cause évidemment mais aussi selon la profondeur de la plaie car les risques de complications (perforation, mauvaise cicatrisation…) seront plus importants sur les plaies profondes.

III-1-3-1) Traitement des plaies et ulcères superficiels

La cicatrisation est possible sans traitement en 24 à 48 heures s'il n'y a pas de risque septique.
Pour éviter tout problème septique, diminuer l'inflammation et la douleur, et ainsi obtenir une cicatrisation optimale un traitement médical sera rapidement mis en place.

•Antibiotiques
Ils sont appliqués localement 4 à 6 fois par jour.
Lors de traitement préventif on utilise un antibiotique à large spectre (chloramphénicol, tétracyclines, association polymyxine-néomycine).
Lorsqu'une infection à Pseudomonas est présente on utilise préférentiellement l'association polymixine-néomycine (active sur *Pseudomonas Aeruginosa*), la gentamicine, ou la tobramycine. [50]
On peut même préparer un collyre à la gentamicine renforcé en ajoutant 2 ml de solution de

gentamicine injectable à 40 mg/ml dans un collyre à la gentamicine normal ce qui augmente la concentration de 3 mg/ml à 14mg/ml. Il sera administré toutes les heures jusqu'à ce que les signes de liquéfaction du stroma disparaissent. [77] [121]
On peut aussi effectuer une injection de gentamicine sous-conjonctivale (0,1 ml de solution de gentamicine à 40 mg/ml). [77]
Lors d'infection par un germe Gram + on utilise préferentiellement du chloramphénicol, de l'érythromycine, de la néomycine, de la bacitracine ou de la polymyxine B. [77]
Les antibiotiques par voie orale ne sont pas indiqués lors de plaies superficielles car la concentration en antibiotique du film lacrymal sera faible. [43]

•Antiviraux
L'aciclovir (Zovirax pommade ophtalmique®), l'idoxuridine (Iduviran®) ou la trifluridine (Virophta ®) sont utilisés lors de kératite herpétique chez le chat avec ulcération épithéliale superficielle.

•Anti-inflammatoires
-Les corticoïdes par voie locale sont contre-indiqués car ils limitent les phénomènes de cicatrisation en inhibant la formation du collagène, en réduisant l'activité fibroblastique et en retardant la régénération épithéliale. De plus ils prédisposent à une surinfection notamment virale.
Seules certaines affections d'origine dysimmunitaire justifient leur emploi : ulcères épithéliaux accompagnant la kératite ponctuée du teckel à poils longs et la kératite superficielle du berger allemand.
Ils peuvent cependant être utilisés par voie générale lors d'uvéite associée à la plaie cornéenne.

-Les anti-inflammatoires non stéroïdiens peuvent être utilisés par voie locale (1 goutte 4 fois par jour) pour limiter la réaction cicatricielle excessive (granulôme) qui fait perdre à la cornée sa transparence. [5]
Par voie générale ils permettent, lors d'infection par les Pseudomonas, de diminuer la réponse excessive de relargage de collagénase par l'hôte stimulée par les germes. [121]
(Chiens : 15-25 mg/kg d'aspirine en 2 fois par jour)
(Chats : 10 mg/kg d'aspirine deux fois par semaine)

•Collyres mydriatiques
Les ulcères superficiels étant souvent douloureux, l'instillation d'un collyre mydriatique-cycloplégique est recommandée pour mettre le muscle ciliaire au repos (atropine 0,5 à 1 % chez le chien, tropicamide chez le chat). L'application est indispensable en cas d'uvéite associée, mais est contre-indiquée lors de kérato-conjonctivite sèche. [22]

•N-acétyl-cystéine
Lors d'ulcères graves à collagénase il faut l'administrer à raison d'une goutte tous les quarts d'heures pendant une heure puis 1 goutte par heure pendant 24 heures. [5]
On peut aussi préparer un collyre à base de gentamicine et d'acétylcystéine pour les ulcères à Pseudomonas.
Dans un flacon de 10 ml de larmes artificielles, retirer 3 ml.
Ajouter 1ml de gentamicine à 40 mg/ml et 2 ml d'acétylcystéine à 20% (Mucomyst solution pour pulvérisation nasale).

Cette préparation sera administré 6 à 8 fois par jour et elle sera conservée au réfrigérateur. [94]

•Collyres cicatrisants [50]
Dans les cas des plaies très superficielles ou de gravité moyenne on utilise des collyres cicatrisants agissant par stimulation cellulaire (synthèse protéiques) :
N-acétyl-cystéine (effet anticollagénase) : Nac collyre®
Nucléosides : Vt cic®
Lysosymes : Uvabactil®
Dans les plaies plus étendues ou un peu plus profondes on préfèrera des collyres agissant par stimulation vasculaire et migration cellulaire : Nandrolone (Kératyl®)
Mais l'utilisation de ces collyres, dont l'efficacité n'est pas prouvée, peut être discutable.

•Succédanés de larmes
Des larmes artificielles ou un gel ophtalmique peuvent améliorer le confort oculaire ou peuvent suppléer une déficience lacrymale qui a favorisé l'apparition de l'ulcère.

•Lentilles cornéennes [94] [11] [2]
Il existe des lentilles de collagène résorbables fabriquées à partir de sclère de porc ou de bovin. Elles sont hydrolysées par les protéases du film lacrymal en environ 72 heures (Lentilles Vet Shield®, Opticor®). Ces lentilles assurent une protection de la cornée et favorisent la cicatrisation en servant de matrice aux cellules épithéliales qui colonnisent l'ulcère. Elles maintiennent aussi l'hydratation de la cornée et peuvent jouer le rôle de réservoir médicamenteux.
Elles sont contre-indiquées lors de kérato-conjonctivite sèche ou de suppuration marquée. [51]

Il y a aussi des lentilles-pansements souples hydrophiles non dégradables. Elles sont composées de polymères de synthèse et dotées d'un fort pouvoir hydratant (Lentille i-protex®, Veterinary speciality products). Elles sont appliquées après instillation d'un collyre anesthésique local. Leur insertion se fait en glissant la lentille sous les paupières et sous la membrane nictitante. En protégeant la cornée, elles lui permettent de se reconstiuter. De plus en empêchant le contact de la surface cornéenne avec les bords palpébraux elles réduisent la gène ressentie par l'animal. [94] [102]

•Collerette
Si l'animal présente une gène ou une douleur l'amenant à se gratter, il faudra lui faire porter une collerette pour éviter l'automutilation.

•Cautérisation
Dans les cas d'ulcères avec épithélium cornéen non adhérent (ulcères à bords décollés), la guérison spontanée est impossible car l'épithélium néoformé est enlevé à chaque battement de paupière. Il faut débrider les bords de l'ulcère, c'est à dire enlever la portion déficiente, décollée et nécrosée, pour ne laisser en place que l'épithélium sain, convenablement adhérent au stroma. [50]
Ceci se fait en frottant délicatement les bords de l'ulcère à l'aide d'une compresse de microchirurgie ou d'un coton-tige imbibé de polyvidone iodée ou d'acide trichloroacétique. Le raclage s'effectue tant que des petits lambeaux sont présents.

Avec ces traitements mis en place rapidement, pour une durée minimum de 5 jours, une plaie cornéenne superficielle doit cicatriser rapidement. Il est bon de faire un contrôle à 48 heures pour vérifier l'évolution de la cicatrisation. [8]
Un ulcère qui ne cicatrise pas en quelques jours est soit surinfecté, soit atone, soit entretenu par une étiologie toujours présente. [43]
Il faudra donc revenir à des examens diagnostiques (recherche de corps étranger, test de Schirmer, prélèvements cytologiques, bactériologiques…).

III-1-3-2) Traitement des plaies et ulcères profonds.

Si plus de 50 % de l'épaisseur de la cornée est atteinte le traitement médical seul ne suffira pas à la cicatrisation. Il faudra envisager une intervention chirurgicale.

Le traitement médical décrit ci-dessus (III-1-3-1) sera mis en place rapidement et sera associé à une ou plusieurs des techniques décrites maintenant.

III-1-3-2-1) Colle cyanoacrylate [79] [94]

Le cyanoacrylate possède, en outre, une action antiseptique et un effet inhibiteur sur les enzymes protéolytiques.
La préparation utilisée est de l'Histoacryl® (Lab. Braun).
L'animal est placé en décubitus dorsal pour que la gravité permette à la colle d'adhérer et de se polymériser, un anesthésique local est instillé.
Ensuite, après avoir bien asséché la cornée avec une microéponge de cellulose, on dépose une goutte de colle de façon à couvrir l'ulcère et 1 mm à sa périphérie. On maintient les paupières de l'animal ouvertes quelques minutes, jusqu'à la fin de la polymérisation.
Le bouchon sera éliminé naturellement par la suite au cours de la cicatrisation cornéenne.
Ce procédé est rapide, facile à faire et peu cher.

III-1-3-2-2) Fixation de la membrane nictitante

Cette méthode assure une protection efficace de la cornée et favorise la cicatrisation. Mais on ne peut plus suivre l'évolution de la cicatrisation. En tout état de cause chaque fois que l'on suspecte une surinfection bactérienne il vaut mieux ne pas faire de recouvrement (cas des griffures). [99]
Des complications sont possibles : déchirure de la membrane nictitante si les sutures sont faites trop proches du bord, infection (la suture sera maintenue 15 jours maximum), adhérences conjonctivales (facilement débridables).

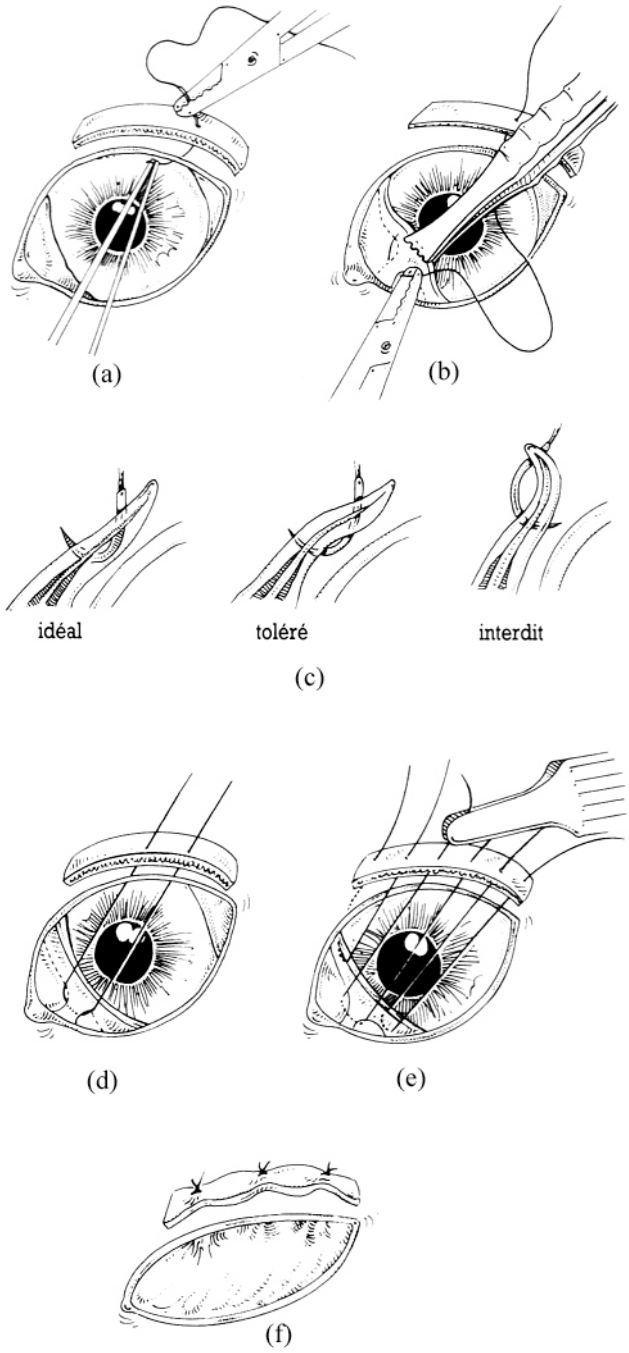

Figure 20 : Fixation de la membrane nictitante d'après [105]

<u>Technique par fixation à la paupière supérieure :</u>

-Des morceaux de tubulure ou d'éponge sont placés au dessus de la paupière supérieure pour éviter une nécrose

-L'aiguille traverse les morceaux de tubulure puis la paupière de l'extérieur vers l'intérieur en ressortant au niveau du cul-de-sac conjonctival supérieur (a-figure 20)

-Le fil passe dans la membrane nictitante (il faut faire attention de ne pas être trop près du bord et de ne pas la traverser) en s'ancrant au niveau du cartilage (b et c-figure 20)

-La paupière supérieure est à nouveau traversée au niveau du cul-de-sac conjonctival de

l'intérieur vers l'extérieur (d-figure 20)
-2 ou 3 points seront ainsi placés (e-figure 20)
-Les points sont serrés au dessus de la tubulure (f-figure 20)

III-1-3-2-3) Suture cornéenne [8] [86]

Lorsque plus de la moitié de l'épaisseur de la cornée est atteinte ou si la longueur de la plaie est supérieure à 3 ou 4 mm il faut suturer.
La suture est faite à l'aide de points simples séparés nourris de 1 mm de part et d'autre de la brèche et distants de 2 mm.
Il faut une grande régularité dans l'implantation et le serrage pour ne pas modifier la courbure de la cornée et éviter l'astigmatie (même si les conséquences sont moins graves que chez l'homme).
Les points doivent rester dans le tiers moyen du stroma et ne doivent pas traverser l'endothélium.
Les points seront laissés en place au moins trois semaines.
Pour les fils on utilisera un fil tressé pour les plaies à mi stroma (évitent les fistules) et un monofil, qui donne un meilleur affrontement, pour les plaies prédesmétiques (possible grâce à la tolérance du fil).
(cf figure 22)

III-1-3-2-4) Lambeaux conjonctivaux

Quand la cornée est trop déchiquetée ou trop oedématiée la suture cornéenne est impossible.
La greffe conjonctivale se fera sur des pertes cornéennes ovalaires ou circulaires. Si le diamètre est inférieur à 4 mm la greffe sera non pédiculée. Si le diamètre est supérieur à 4 mm la greffe sera pédiculée.[22]

•Greffe conjonctivale pédiculée : la conjonctive bulbaire est disséquée. On pratique deux incisions parallèles partant du limbe, dirigées vers l'arrière du globe. Ces deux incisions délimitent la largeur du lambeau. Il faut que celui-ci soit suffisant pour recouvrir largement la zone ulcérée sans tension sur les sutures.
La suture se fait avec du monofilament irresorbable 7/0 à 10/0 sur les berges de la plaie ou de l'ulcère.[99]

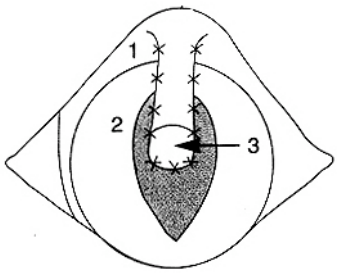

1. conjonctive bulbaire
2. cornée
3. ulcère
Le lambeau de conjonctive est sutureé à la cornée avec un monofilament 10/0

Figure 21 : Greffe conjonctivale pédiculée d'après [99].

III-1-3-2-5) Greffes de cornée

Elles sont possibles lors de pertes de substance importante mais ne sont réalisables que par des spécialistes. Une greffe lamellaire de sous-muqueuse de porc (SIS) est aussi décrite.[31]

III-2) Plaies et ulcères perforants

Ils concernent toute l'épaisseur de la cornée (épithélium, stroma, membrane de Descemet et endothélium). Ce sont les plus graves en raison des conséquences directes sur la cornée et indirectes sur le segment antérieur. Les atteintes secondaires de l'iris, des corps ciliaires et du cristallin peuvent sérieusement hypothéquer les possibilités de récupération fonctionnelle de l'oeil. [50]

III-2-1) Causes

Tout traumatisme violent appliqué directement sur l'oeil ou dans la région périoculaire peut entrainer une plaie perforante de l'oeil.
Les objets piquants ou coupants peuvent entrainer une perforation oculaire (griffure, épines…).
Un ulcère peut évoluer rapidement vers la perforation si un traitement adéquat n'est pas mis en place (en particulier les ulcères à Pseudomonas qui peuvent entrainer une perforation en 24 heures).

III-2-2) Signes cliniques et diagnostiques

En plus de tous les signes cliniques déjà décrits pour les plaies non perforantes (hyperhémie conjonctivale, blépharospasme, épiphora, douleur…), on peut avoir une hypotonie par perte d'humeur aqueuse et à cause de l'uvéite associée.
Si la plaie perforante est petite (1 ou 2 mm) la perte d'humeur aqueuse au moment du trauma sera modérée et suivie rapidement de la formation d'humeur aqueuse secondaire. [50]
De plus ce type de plaie devient rapidement étanche par la formation d'un bouchon de fibrine, ce qui permet à la chambre antérieure de se reformer.[8]
Mais cette réparation est fragile et il faudra manipuler l'animal avec précaution car la plaie oculaire est susceptible de se réouvrir et le contenu du globe faire alors hernie. [8] [6]

Test de Seidel : il permet de rechercher une issue d'humeur aqueuse lors de traumatisme perforant ou de tester l'étanchéité d'une suture.
On dépose sur la cornée 1 ou 2 gouttes de fluorescéine concentrée (10 ou 20 %). En cas de fuite d'humeur aqueuse, la dilution de la fluorescéine autour de la perforation se manifeste par la formation d'un ruisselet vert.

III-2-3) Traitement chirurgical des plaies et ulcères perforants

Lors de très fines perforations il se peut que la cornée cicatrise spontanément en quelques heures, on met alors en place un traitement médical. [5]
Dans les autres cas un traitement chirurgical sera envisagé, il se fera sous anesthésie générale.

III-2-3-1) Sans prolapsus de l'iris [19] [2] [4]

Il faut réaliser une suture à l'aide de points simples. La suture est effectuée le plus rapidement possible avant que l'oedème ne soit trop important sinon celui-ci rend le tissu cornéen fragile et les points tiennent mal.
Le fil utilisé est un fil résorbable (tressé ou monobrin) ou un monofilament irrésorbable de taille 8/0 à 10/0.
De préférence, un fil résorbable monobrin sera utilisé : il produit beaucoup moins de réaction inflammatoire par rapport au résorbable tressé et il se résorbe en trois semaines, ce qui évite de réanesthésier l'animal pour le retrait des fils. [19]
Les monofilaments irrésorbables offrent une très bonne tolérance ce qui les fait préferer par certains chirurgiens mais ils nécessitent généralement d'être retirés sous anesthésie. [19]
Le choix de l'aiguille est important : la forme spatulée permet à l'aiguille de glisser entre les lamelles de collagène et d'être très peu traumatisante lors de la traversée du stroma cornéen. [19]

Les berges cornéennes seront bien mises bord à bord et les points sont placés à 1 mm de part et d'autre de la plaie et à environ 0,5 mm de profondeur.
Les points ne doivent pas être transfixiants.

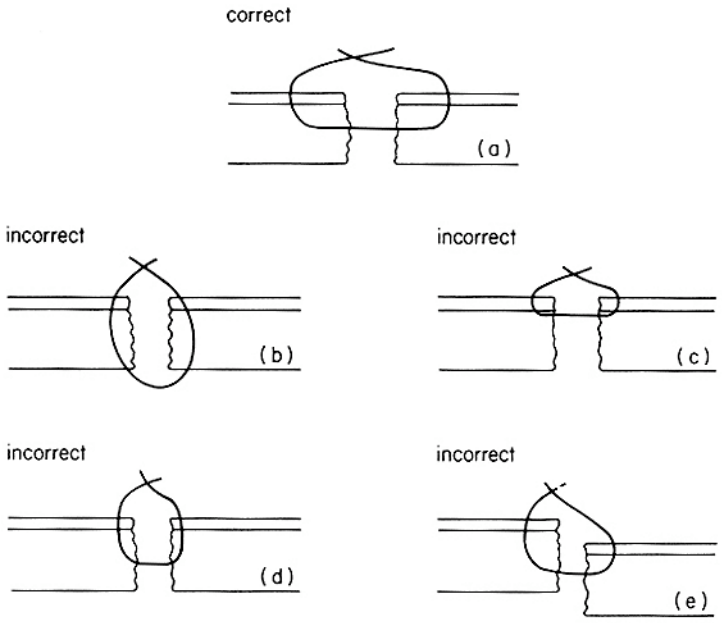

Figure 22 : Suture cornéenne d'après [4]

III-2-3-2) Avec prolapsus de l'iris [8] [86]

-Nettoyage et parage de la plaie :
Le nettoyage se fait avec une solution isotonique tiède (soluté physiologique).
A l'aide d'instruments mousses et de compresses humides il faut enlever les débris, la fibrine et le sang. Cette opération doit être pratiquée avec beaucoup de douceur.

-Réintégration ou résection de l'iris :
La réintégration à tout prix de l'iris est génératrice de synéchies, il faut donc tenir compte de certains critères pour définir l'attitude à adopter.
Si la plaie est récente, non souillée et que la hernie est paracentrale on replacera l'iris. Si la plaie est ancienne, l'iris oedématié, la hernie paralimbique, et que la pupille reste déformée il faudra envisager une résection de l'iris aux ciseaux ou au cautère (b-figure 23).

-Lavage de la chambre antérieure :
Il permet l'élimination des impuretés. S'il y a des saignements on peut utiliser une solution d'adrénaline diluée pour les stopper. La solution est préparée en diluant une ampoule de 1ml d'adrénaline à 0,1 % dans 500 ml de Ringer Lactate® (c-figure 23).

-Suture de la brèche ou greffes :
La suture est faite selon les règles énoncées auparavant et si la perte de substances est trop importante des lambeaux conjonctivaux sont effectués selon les techniques décrites plus haut (d-figure 23).

-Reconstruction de la chambre antérieure:
Elle est nécessaire pour éviter l'apparition de synéchies et de glaucome secondaire. Pour cela on injectera de l'air ou du sérum physiologique stériles, par la plaie ou par une contre-ouverture au niveau du limbe, à l'aide d'une aiguille fine (e-figure 23).
Il est possible d'injecter dans la chambre antérieure, lorsque la suture est terminée, 25 microgrammes d'activateur tissulaire du plasminogène pour limiter la formation de fibrine. [72]

-Collerrette :
Elle est indispensable.

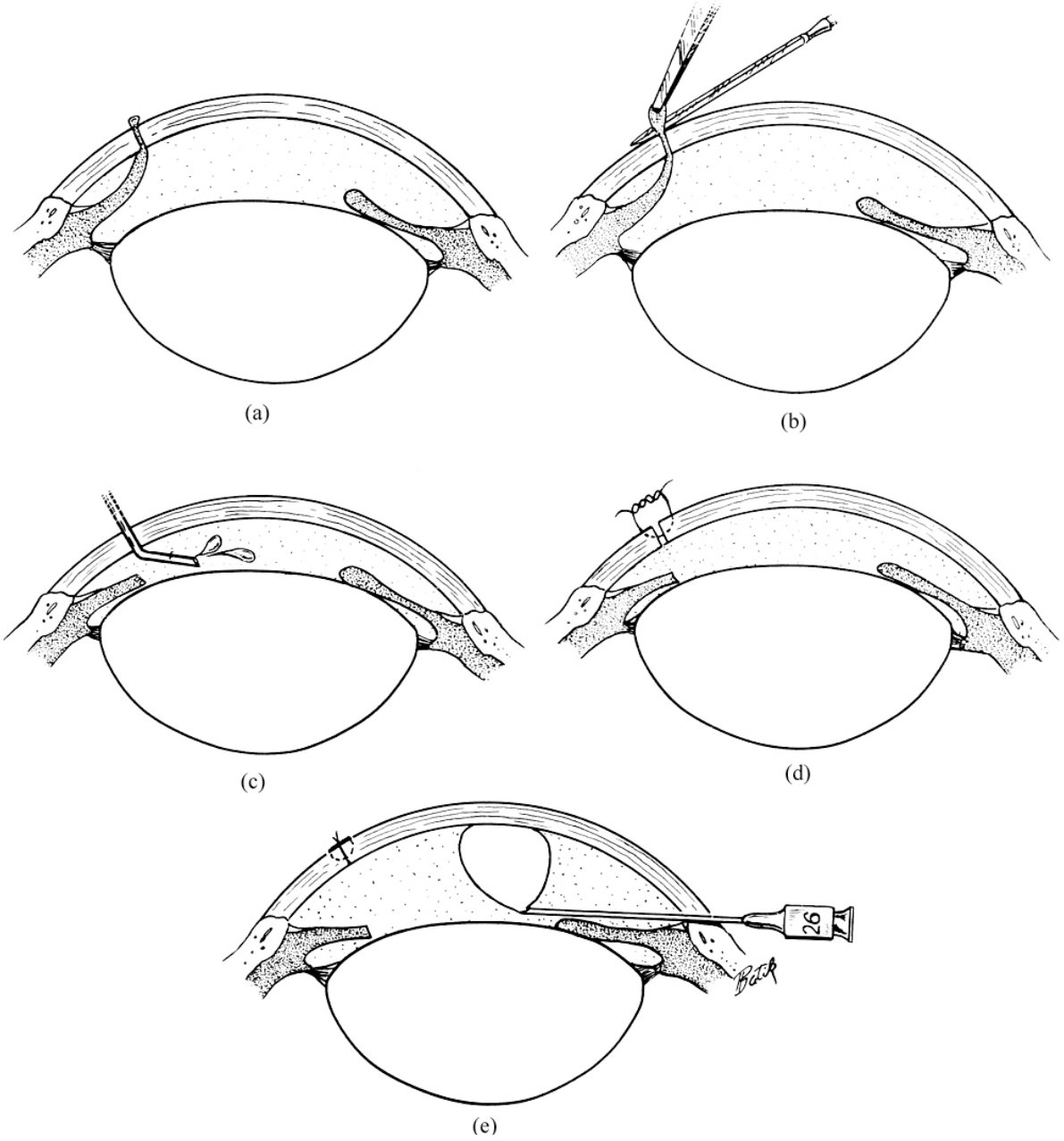

Figure 23 : Suture d'une plaie cornéenne perforante avec prolapsus irien d'après [6]

III-2-4) Traitement médical associé

Le traitement médical doit être précoce et adapté pour éviter les risques de panophtalmie qui sont présents.
Le but du traitement sera de traiter l'uvéite associée à la perforation du globe et de limiter l'infection. (cf traitement ci dessus III-1-3-1)
On évitera les pommades ophtalmiques lors de traumatisme perforant, car le caractère toxique de leur excipient en intraoculaire (vaseline, huile de parraffine, lanoline, hydrocarbures) contre-indique leur utilisation sur des plaies cornéennes non parfaitement étanches. [52]

III-2-5) Pronostic

Un suivi régulier est important car les perforations se compliquent souvent de synéchies, de cataracte, d'uvéite phacoclastique, de glaucome ou de panophtalmie.

IV) PLAIES SCLERALES

IV-1) Causes [28] [105] [50]

Il peut s'agir de plaies directes (de l'extérieur vers l'intérieur) qui sont la conséquence d'un traumatisme par un agent piquant ou coupant (verre, fragment métallique, morsure, griffure…).
Les plaies peuvent aussi être indirectes (de l'intérieur vers l'extérieur). Elles sont alors la conséquence de la rupture de la coque sclérale par éclatement, suite à une contusion très sévère de la sclère. Ces plaies sont souvent situées en zone périlimbique (2 à 3 mm en arrière du limbe), de façon concentrique, ou en zone péripapillaire. [51]

Chez le chat presque toutes les plaies sclérales sont consécutives à un traumatisme par projectil. Le point d'impact se situe souvent au niveau de la paupière supérieure, mais la plaie palpébrale est quelques fois difficile à déceler. [99]

IV-2) Signes cliniques et diagnostiques

Les lésions sont parfois difficiles à mettre en évidence. Elles sont masquées par la conjonctive ou même l'hémorragie sous-conjonctivale. Ces plaies se situent le plus souvent de façon concentrique, en zone périlimbique ou en zone péripapillaire.
Lorsqu'il y a rupture de la sclère, il y a déformation du globe avec hypotonie et approfondissement de la chambre antérieure. [50] [28]
Toute plaie sclérale peut se compliquer de hyalite, d'issue de vitré, d'hémorragie oculaire. Des lésions cristalliniennes (luxation, cataracte) ou rétiniennes (déchirement, décollement) peuvent être associées. Une hernie de l'uvée est possible lors de plaies sclérales dans le cul-de-sac conjonctival.
Les éclatements de la coque sclérale peuvent s'accompagner d'une éviscération de l'oeil dans les tissus orbitaires. Une échographie montrera l'effraction avec une image non échogène au niveau de la rupture de l'enveloppe sclérale et de la poche d'éviscération dans le coussinet graisseux orbitaire. [105]

La recherche de la localisation d'une plaie sclérale se fait par examen du globe au verre à trois miroirs de Goldman et exploration sous-conjonctivale chirurgicale. [50]

IV-3) Traitement [28] [99] [105]

Les lèvres de la plaie ont tendance à s'écarter en raison de la rétraction spontanée des fibres élastiques, de plus la sclère est faiblement vascularisée. Il n'existe donc pas de cicatrisation de première intention.
Il faudra envisager une suture de la plaie.

-Nettoyer la plaie.
-L'abord de la plaie est souvent difficile (surtout chez le chat). Il faut disséquer la conjonctive pour mettre la plaie en évidence.
-Pratiquer l'exerese des tissus herniés (tractus uvéal, vitré).
-Suturer en évitant l'emprisonnement du vitré dans la brèche, pour ne pas favoriser la prolifération intraoculaire de la cicatrice qui tirerait sur la rétine.
-Antibiothérapie systématique par voie générale pour éviter l'endophtalmie (céphalosporines ou quinolones).

IV-4) Pronostic

Une plaie sclérale est d'autant plus grave qu'elle mesure plus de 10 mm et qu'elle est postérieure. [50]
Les plaies indirectes sont d'un mauvais pronostic en raison des lésions oculaires souvent associées (hémorragies, décollement de rétine, luxation du cristallin).
Le risque d'endophtalmie est toujours très grand.
Souvent les plaies graves mènent à un phtisis bulbi en 2 à 4 semaines.

V) CORPS ETRANGERS CORNEENS

V-1) Origine [87]

-Animale : poils, insectes (chenilles processionnaires…), fragments de plumes, piquants (hérissons), coquillages microscopiques.
-Végétale : épillets, pollens, épines, échardes, fragments qui épousent souvent la courbure de la cornée.
-Divers : sable, graviers,verre, corps métalliques …

Remarque : Ne pas confondre chez le chat un séquestre cornéen en formation ou de dimension réduite avec un corps étranger. [99]

V-2) Signes cliniques et diagnostiques

Tout corps étranger sur l'oeil ou dans les culs-de-sac conjonctivaux est générateur d'irritation et entraine une inflammation voire une plaie cornéenne. [86]

La localisation et la profondeur de la pénétration sont fonction de la taille, de la forme et de l'énergie cinétique du corps étranger.
Les signes cliniques rencontrés sont ceux d'une douleur et d'une irritation oculaire, en général unilatérale.
On pourra mettre en évidence un blépharospasme, un épiphora, une rougeur oculaire (hyperhémie conjonctivale) et une procidence de la membrane nictitante.
Au niveau cornéen ces corps étrangers sont responsables de l'apparition d'un oedème et d'une néovascularisation. Lorsqu'ils sont proches du limbe, la réaction inflammatoire est précoce et importante. Dans le cas des corps étrangers adhérents à la cornée il y a un effet de ventouse qui détermine une nécrose sous-jacente par impossibilité d'absorbtion de nutriments et d'oxygénation. Cette nécrose s'accompagne rapidement d'une inflammation et d'un ulcère.
S'ils sont anciens, ils peuvent être responsables d'abcés cornéens, ou d'infection plus grave.

Le diagnostique se fera grâce au test à la fluorescéine qui permet la localisation. Un halo verdâtre se forme autour du corps étranger. [28]

V-3) Traitement [2] [99] [43]

V-3-1) Corps étrangers superficiels

Une anesthésie locale est nécessaire pour enlever le blépharospasme, et éventuellement une anesthésie générale si l'animal n'est pas coopérent.

Un lavage sous pression est fait avec du Nacl isotonique dans une seringue de 2 ml montée d'une canule de charleux, d'une canule lacrymale ou d'une aiguille 0,8*25 en dirigeant le jet vers une extrémité du corps étranger.
S'il se décolle, il ne reste plus qu'à le récupérer dans le cul-de-sac conjonctival.
S'il ne se décolle pas il faudra alors le détacher avec une aiguille 0,5*16 montée sur une seringue à insuline biseau tourné vers la surface épithéliale (on pourra tordre l'aiguille à 45° ou 90° pour faciliter l'accès).

Ensuite un traitement médical d'une plaie simple superficielle est mis en place localement : antibiotiques, cycloplégique…(cf chapitre III-1-3-1)
Lorsqu'il y a un risque infectieux plus important des antibiotiques sont administrés par voie générale.
S'il y a une uvéite associée, mettre en place un traitement adéquat.

V-3-2) Corps étrangers profonds [43]

Le retrait se fait sous anesthésie générale.
Il faut diriger l'aiguille 0,5*16 le long du contour du corps étranger, parallèlement au grand axe du corps étranger, biseau tourné vers lui. Par un mouvement de bascule il est enlevé du stroma par grattage.
Lorsque l'implantation est très profonde on peut utiliser une lame pour faire une incision le long de l'axe du corps étranger en faisant attention à la perforation.
Dans certains cas il est aussi possible d'attraper le corps étranger à l'aide de deux canules ou

deux aiguilles dont les extrémités sont recourbées.
La plaie est ensuite bien rincée.
Le traitement médical d'une plaie de cornée profonde est mis en place. (cf chapitre III-1-3-1 et III-1-3-2)

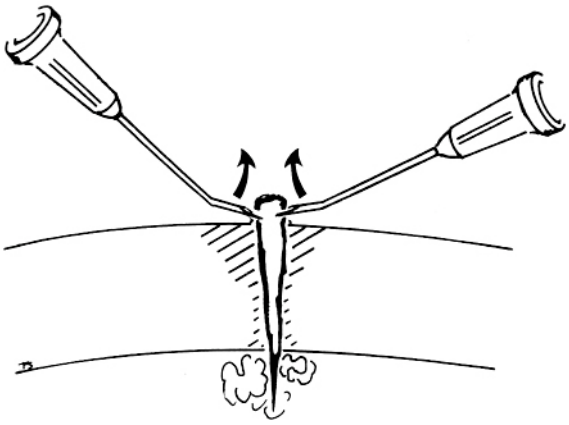

Figure 24 : Extraction d'un corps étranger intracornéen d'après [119]

CINQUIEME PARTIE

SEGMENT ANTERIEUR

I) RAPPELS D'ANATOMIE [101] [49]

Le segment antérieur se compose de la chambre antérieure, de la chambre postérieure, de l'humeur aqueuse, de l'uvée antérieure et du cristallin.

I-1) Chambres du bulbe et humeur aqueuse

La chambre antérieure du bulbe est l'espace compris entre la cornée et l'iris.
La chambre postérieure (qui communique avec la chambre antérieure par la pupille) est délimitée par l'iris, la zonule et la face antérieure du cristallin.
Ces chambres représentent 9% du volume du bulbe oculaire.
Ces chambres sont remplies d'humeur aqueuse.

I-2) Tunique vasculaire antérieure

I-2-1) Les corps ciliaires

Ils sont composés des muscles ciliaires et des procès ciliaires.
Le muscle ciliaire est formé de fibres méridiennes radiées et de fibres circulaires, placées à la base de la grande circonférence de l'iris. Par l'intermédiaire des fibres zonulaires qui se rattachent au cristallin il assure l'accomodation.
Le procès ciliaire est formé par de nombreux plis rayonnants, il correspond à un plexus veineux entourant quelques artérioles (plexus choroïde), à l'origine de la sécrétion de l'humeur aqueuse.

I-2-2) L'iris

C'est le diaphragmme de l'oeil. Il est percé par la pupille dont l'ouverture et la fermeture varient en fonction de la luminosité ou de la distance de l'objet fixé.
Sa face antérieure est formée par un endothélium et une couche pigmentaire irienne.
Sa face postérieure est composée d'un épithélium pigmentaire noir épais.
Le stroma irien est un tissu conjonctif abondant avec des fibres élastiques, des fibres musculaires lisses et de nombreux vaisseaux.
Pour les muscles on distingue :
-le muscle sphincter de la pupille constitué de fibres circulaires et innervé par le système parasympathique.
-le muscle dilatateur de la pupille dont les fibres radiées sont sous le contrôle du système orthosympathique.

I-3) Le cristallin

C'est une lentille biconvexe, transparente qui concentre et dirige les rayons lumineux sur la rétine.

Sa face antérieure est en contact avec l'iris.
Il ne possède ni vaiseaux, ni nerfs.
Il est formé de deux capsules (la cristalloïde antérieure et la cristalloïde postérieure) et d'un tissu propre.

Le cristallin est suspendu aux procès ciliaires par des fibres zonulaires appelées zonules cristalliniennes.

I-4) L'angle irido-cornéen

C'est une structure localisée entre la base de l'iris et la cornée et qui s'étend sur toute la périphérie de la chambre antérieure.
Cet angle est comblé par un ligament pectiné et un réseau trabéculaire.
Le ligament pectiné est formé de fibres longues et fines qui s'étendent de la base de l'iris à la périphérie de la cornée.
Le réseau trabéculaire est situé en arrière du ligament pectiné, il comprend une portion uvéale et une portion cornéo-sclérale. Le trabéculum uvéal est percé de nombreux trous larges et à orientation radiaire. La portion cornéo-sclérale, appelée aussi ligament cribriforme, est une mince lame perforée de multiples trous microscopiques constituant une sorte de tamis.

L'humeur aqueuse est évacuée principalement par cet angle irido-cornéen, pour rejoindre les veines trabéculaires puis le plexus veineux scléral.
Il peut exister des anomalies de cet angle (malformations, obstructions…) qui vont limiter ou empêcher l'écoulement normal de l'humeur aqueuse.

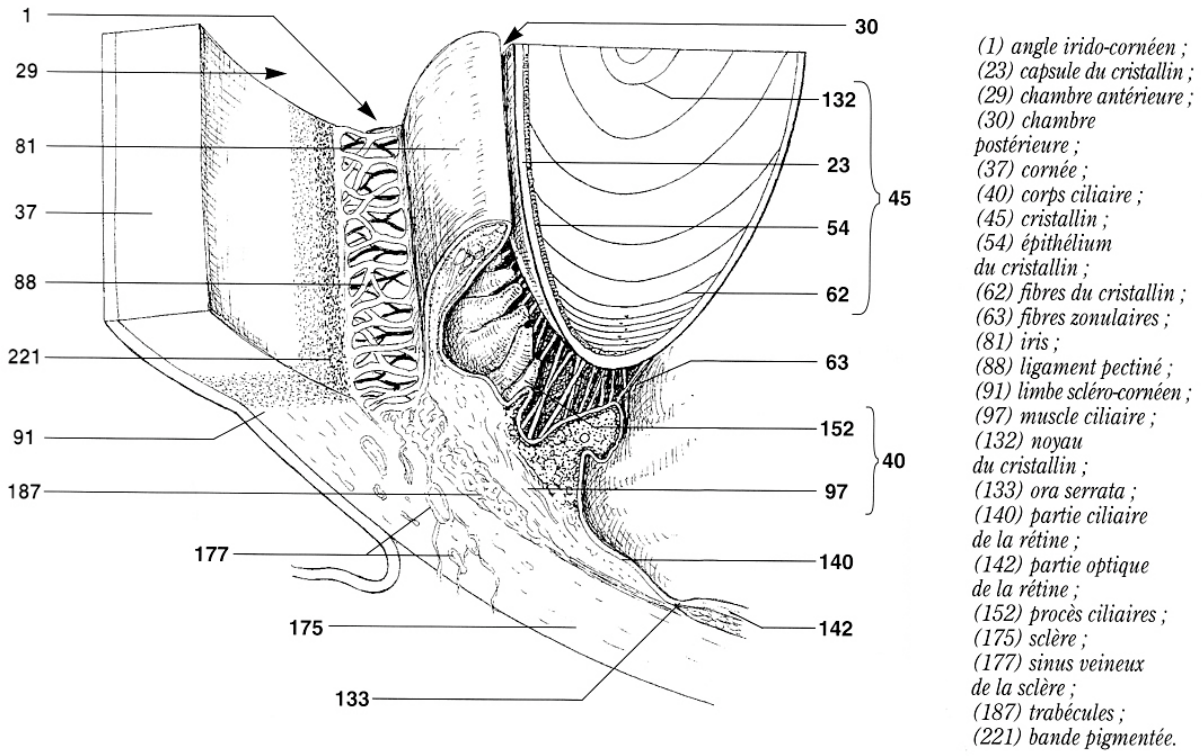

Figure 25 : L'angle irido-cornéen d'après [28]

I-5) L'humeur aqueuse

L'humeur aqueuse est un liquide transparent, de faible viscosité contenu dans le segment antérieur.
Elle est composée de plus de 98% d'eau.
Elle assure le maintien de la forme de l'oeil, l'apport de nutriments (notamment au cristallin), l'élimination de déchets provenant du métabolisme du cristallin et de l'iris.

La production d'humeur aqueuse est permanente et s'effectue dans la chambre postérieure par les corps ciliaires selon deux mécanismes.
Le premier est un mécanisme passif d'ultrafiltration. L'ultrafiltration, indépendante de toute dépense énergétique, résulte pour l'essentiel du gradient de pression hydrostatique positif entre les vaisseaux des procès ciliaires et la chambre postérieure. Interviennent également, dans un sens opposé négatif, les gradients de pression osmotique et oncotique entre le stroma des procès ciliaires et la chambre postérieure, de part et d'autre de l'épithélium des procès ciliaires.
Le deuxième mécanisme est une sécrétion active à travers l'épithélium des procès ciliaires, s'accompagnant d'un transport ionique controlé en partie par l'anhydrase carbonique et nécessitant une dépense énergétique. Cette sécrétion active intervient pour près de 80 % de la production d'humeur aqueuse.

Son élimination se fait principalement (90 à 95 %) par l'angle irido-cornéen.
L'humeur aqueuse passe à travers le ligament pectiné et progresse dans le trabéculum pour rejoindre le plexus veineux scléral. Cette voie est appelée la voie trabéculaire.

Des voies d'élimination accessoires existent. Il s'agit de la voie uvéo-sclérale et de la voie irienne qui représentent environ 10 % de l'élimination de l'humeur aqueuse. L'humeur aqueuse gagne directement le stroma irien ou passe à travers les fibres du muscle ciliaire pour atteindre l'espace suprachoroïdien.

L'équilibre entre la formation et l'élimination de l'humeur aqueuse participe au contrôle et au maintien de la pression intraoculaire.

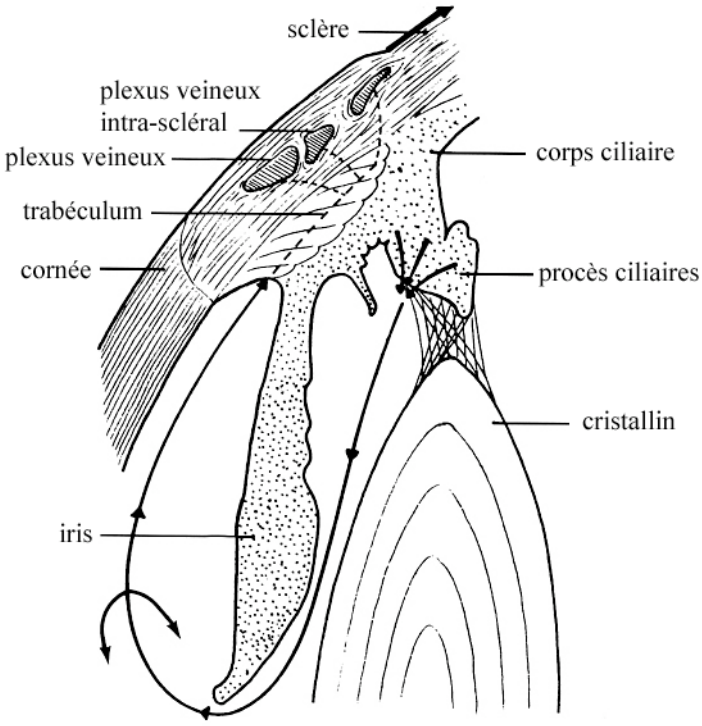

Figure 26 : Production et élimination de l'humeur aqueuse d'après [28]

II) HYPHEMA

Il s'agit de l'accumulation de sang dans la chambre antérieure de l'oeil. [22]
C'est une urgence vraie en raison du risque majeur de glaucome secondaire ou de l'évolution d'une iridocyclite. [50]

II-1) Causes [29][50] [45] [126]

Le sang présent peut provenir d'une hémorragie de l'iris, des corps ciliaires ou plus rarement de l'uvée postérieure ou de la rétine. [22]
Les traumatismes sont la principale cause d'hyphéma (contusion oculaire, corps étranger …).
Les intoxications représentent aussi une cause fréquente d'hyphéma (Dicoumarol).
Lors de coagulopathies (thrombopénies, anémies hémolytiques auto-immune, hémophilie…), il faudra rechercher d'autres saignements associés à l'hyphéma (pétéchies, purpura…).
Des causes inflammatoires peuvent être à l'origine d'un hyphéma (iritis, iridocyclite, choroïdite, détachement rétinien, glaucome chronique…)
Une hypertension, une cause tumorale ou congénitale peuvent aussi être découvertes.
Dans certains cas l'hyphéma sera une complication d'une chirurgie intraoculaire, et chez le chat il peut être associé à la leucose ou la PIF. [126]

II-2) Signes cliniques et diagnostiques

Il y a toujours présence de sang mais son volume peut être variable.
La douleur est inconstante, un myosis est parfois présent, une hémoragie sous-conjonctivale peut être associée et la pression intraoculaire peut diminuer surtout au début.
Le sang peut envahir toute la chambre antérieure ou se déposer ventralement, ensuite la cornée devient oedémateuse avec vascularisation périlimbique et coloration du stroma. [79]

Il faut faire un examen complet de l'oeil et de l'oeil adelphe pour visualiser les lésions, et il faut faire un bilan hématologique complet. [79]
On peut utiliser l'échographie pour le bilan oculaire car souvent l'hyphéma rend l'examen difficile.

L'hyphéma chez le vieux chat est souvent présenté avec une perte de vision qui est due à une hémorragie du vitré ou un décollement de rétine liés à une hypertension arterielle. [121]

Steven M. Roberts établit une classification des hyphémas en fonction du volume occupé dans la chambre antérieure par le sang. Ce système de grade peut aider au pronostic car il indique la gravité de l'hémorragie et le degré des dégâts oculaires dans le cas des traumas. [90]
Grade 1 : moins de 1/3 de la chambre antérieure. Dans ce cas l'hyphéma disparait généralement en une semaine.
Grade 2 : 1/3 à 1/2 de la chambre antérieure.
Grade 3 : 1/2 ou plus de la chambre antérieure. Pour ces deux grades la gravité est plus importante et l'hyphéma met plusieurs semaines à se résorber.
Grade 4 : Totalité de la chambre antérieure. Ce stade est souvent associé à un phtisis bulbi.

II-3) Traitement

II-3-1) Principes généraux [8] [2]

Il faut :
-faire cesser l'hémorragie et éviter les récidives
-aider à l'élimination du sang de la chambre antérieure
-lutter préventivement contre le glaucome secondaire causé par l'occlusion de l'angle irido-cornéen par le sang et la fibrine
-traiter les lésions coexistantes y compris l'iritis traumatique
-détecter et traiter les complications tardives de l'hyphéma : synéchies, dyscorie, cataracte…

II-3-2) Traitement médical symptomatique et spécifique [8]

La première règle à respecter est de mettre l'animal au repos et de suivre de près l'évolution de la pression intraoculaire.
Lors d'hyphéma très important on peut même hospitaliser l'animal pour surveiller l'évolution et limiter l'exercice.

Lorsque l'hyphéma est bénin il se résorbera en 1 à 2 semaines avec changement de couleur du

sang qui passe du rouge vif au rouge bleu au bout de 5-7 jours.

II-3-2-1) Myotiques et mydriatiques [126] [97] [80] [22]

La plupart des ophtalmologistes sont d'accord sur le mécanisme de résorption du sang dans la chambre antérieure et de ce qu'il ne faut pas faire en cas d'hyphéma. Cependant, il y a des variations considérables sur le traitement spécifique pour éliminer au mieux le sang et éviter l'uvéite.
Le sang non coagulé est plus facilement éliminé par l'angle irido-cornéen que le sang coagulé.
Or la surface de l'iris produit de la fibrinolysine qui maintient le sang liquide et permet ainsi son évacuation de la chambre antérieure.

On pourrait alors penser que l'administration d'un parasympathicomimétique comme la pilocarpine est un traitement de choix car elle augmente la surface irienne donc augmente le taux de fibrinolysine au contact du sang et de plus elle dégage l'angle irido-cornéen facilitant le drainage du sang.
Cependant, si le sang lui même ne crée pas d'inflammation dans l'oeil la pathologie sous-jacente qui crée l'hyphéma peut être accompagnée de degrés variables d'uvéite.
Le myosis alors induit par la pilocarpine risque d'entrainer des synéchies graves.

Dans ces cas c'est un mydriatique qui est indiqué. Un sympathicomimétique comme l'adrénaline ou la phényléphrine (Néosynéphrine®) peuvent être utilisés pour la mydriase et la vasoconstriction.
L'atropine peut aussi être utlisée en cas de forte uvéite pour son effet cycloplégique, bien que celle-ci puisse prolonger le saignement uvéal. [80]

Les protocoles sont donc multiples et parfois controversés. La variation des thérapies provient des degrés d'uvéite associée à l'hyphéma.

Pour un hyphéma discret avec uvéite modérée on pourra utiliser localement une combinaison avec de la Pilocarpine collyre à 1%® trois fois par jour et de la Néosynéphrine collyre à 10%® trois fois par jour, en alternance un jour sur deux pour ne pas bloquer la pupille et éviter les synéchies postérieures. [22]

Pour un hyphéma accompagné d'une uvéite sévère dès le début, il faut traiter en priorité l'uvéite avec des corticoïdes localement et de l'atropine au lieu de la pilocarpine.

II-3-2-2) Corticoïdes

Ils seront administrés par voie locale en collyre 4 fois par jour ou par voie générale à 1 mg/kg /j pour lutter contre l'uvéite.

II-3-2-3) Hypotenseurs

L'une des complications les plus redoutables de l'hyphéma est le glaucome secondaire par obstruction du drainage de l'humeur aqueuse par les caillots de sang. La prophylaxie de ce type de glaucome secondaire peut s'avérer ardue.

Les inhibiteurs de l'anhydrase carbonique tels que l'acétazolamide ou le dorzolamide font diminuer la sécrétion d'humeur aqueuse et peuvent donc faire baisser la pression intraoculaire si le système de drainage trabéculaire fonctionne encore à 40 % de sa capacité. Mais un oeil atteint de glaucome dont le système de drainage trabéculaire est complètement bloqué ne réagit que très faiblement à un inhibiteur de l'anhydrase carbonique.
Les agents hyperosmotiques tels la glycérine ou le mannitol seront alors associés pour aider à lutter contre le glaucome secondaire à un hyphéma. Leur action permettra, par réduction du volume du vitré, d'approfondir la chambre antérieure de l'oeil et d'augmenter ainsi les capacités de drainage. [8]

II-3-2-4) Antihémorragiques [50] [28]

Lors d'intoxication par des anticoagulants on administrera de la vitamine K1 aux doses habituelles.
On peut utiliser aussi des antihémorragiques à l'efficacité discutée tels que l'étamsylate (Dicynone®, Hemoced®)

II-3-3) Traitement chirurgical

Le traitement chirurgical par évacuation du sang ou des caillots de la chambre antérieure n'est à envisager qu'en cas de glaucome secondaire ou quand la résorption ne s'est pas faite toute seule au bout de 7-10 jours.

L'intervention chirurgicale sur une chambre antérieure pour en extraire le sang ou les caillots peut entrainer de graves complications telles la reprise des saignements, la luxation du cristallin, des lésions étendues de l'iris et de l'endothélium cornéen, elle sera donc envisagée avec prudence. [8]

On peut ausssi injecter 25 microgrammes d'activateur tissulaire du plasminogène (TPA) dans 100 microlitres de volumes dans la chambre antérieure, ce qui entrainera une lyse du caillot en 30-60 minutes. [90]

Le lavage de la chambre antérieure se fait à l'aide d'une canule ou d'une aiguille fine en injectant la solution et en faisant une incision de 2 mm un peu plus loin pour évacuer le fluide. Le retrait complet du caillot n'est pas toujours possible mais cela permet de nettoyer les débris cellulaires. [90]

L'extraction complète du caillot peut se faire par une incision placée au niveau du limbe sous un volet conjonctival. Il est enlevé par contre-pression de l'extérieur à l'aide d'une cuillère à cristallin de Daviel. Puis on effectue une irrigation douce avec un soluté salé stérile. [8]
Si l'hémorragie reprend au cours de l'opéraion on peut introduire dans la chambre antérieure de l'adrénaline à 0,01%. [8]

II-4) Pronostic

L'hyphéma peut être la manifestation d'une multitude de pathologies oculaires et la thérapie

est difficilement prédéterminée. La gestion des cas inclut la connaissance de l'étiologie et des maladies oculaires associées. [126]
Un hyphéma qui continue ou qui ne se résorbe pas n'est souvent pas le simple fait d'un trauma, il faudra chercher une autre cause et le pronostic sera beaucoup plus réservé (tumeur intraoculaire…). [119]
Les séquelles possibles suite à un hyphéma sont multiples (glaucome, cataracte, phtisis bulbi…) et peuvent apparaitre dans un laps de temps très variable, le pronostic sera donc toujours réservé et directement en relation avec l'étiologie. [50]

III) UVEITE ANTERIEURE AIGUE

Il s'agit de l'inflammation soudaine de l'iris (iritis) associée ou non à l'inflammation des corps ciliaires (iridocyclite).
Une uvéite est toujours grave car elle est douloureuse et peut mener à une cécité complète si elle se complique de synéchies, de glaucome, de choroïdite, de cataracte voir de panophtalmie ou de phtisis bulbi.

III-1) Etiologie

III-1-1) Traumatismes

Un trauma oculaire entraine pratiquement toujours une uvéite même si celle-ci n'est pas toujours évidente. [99]
Lors de contusion il sera prudent de ne pas émettre d'emblée un pronostic trop favorable puisque l'atrophie des corps ciliaires en une à deux semaines provoque classiquement la dégénérescence du globe .[28]

III-1-2) Maladies systémiques

Toxoplasmose, leishmaniose, piroplasmose, hépatite de Rubarth, maladie de carré, PIF, tuberculose, sont les principales affections générales entrainant une uvéite aiguë.
[22] [64]

III-1-3) Infections à distance

Une atteinte bactérienne peut se disséminer par voie hématogène lors de pyomètre ou d'infection urinaire par exemple. [22]

III-1-4) Phacoantigéniques

Lors de résorption de cataracte ou lors de trauma avec atteinte cristallinienne et libération du matériel cristallinien il se produit une uvéite.

III-2) Signes cliniques et diagnostiques [5] [22]

Le premier signe qui motive la consultation d'urgence est la douleur intense (spasme du muscle ciliaire) et le blépharospasme.
Il y a aussi présence d'un myosis, d'une photophobie, d'une rougeur oculaire (conjonctive bulbaire hyperhémiée).
Il peut y avoir en plus un oedème cornéen (endothélite associée), un trouble de l'humeur aqueuse (hypopion, fibrine) appelé effet Tyndalll positif.
L'aspect de l'iris est généralement modifié : néovascularisation (rubéose de l'iris), oedème irien (aspect terne).
Dans certains cas on peut aussi voir apparaitre une néovascularisation cornéenne (profonde, périphérique à vaisseaux courts, parrallèles, non dichotomisés) ou des précipités rétrocornéens. [99]
L'inflammation des corps ciliaires est à l'origine d'une diminution de la sécretion de l'humeur aqueuse, entrainant une hypotension intraoculaire (inférieure à 16 mm Hg avec un tonomètre de Schiotz) souvent observée précocément.[50] [126]
Il faudra effectuer un examen oculaire complet et éventuellement faire des tests sérologiques et des bilans sanguins pour mettre en évidence une étiologie particulière.

III-3) Traitement

Il doit être précoce, puissant, prolongé. [50]
Il faudra neutraliser la cause générale établie ou suspectée lorsqu'elle existe et contrôler l'inflammation, la douleur et leurs conséquences. [5] [99]

III-3-1) Traitement par voie locale

-Corticoïdes
Localement on utilise ceux qui passent le mieux la barière cornéenne : acétate de prednisolone ou dexaméthasone toutes les 1 à 6 heures. [45]
Mais leur utilisation par voie systémique en plus est indispensable.

-Mydriatiques et cycloplégiques
Leur administration permet de lever le spasme douloureux du muscle ciliaire et de provoquer une mydriase susceptible d'éviter la formation de synéchies.
L'atropine collyre à 1 % est appliquée 1 à 4 fois par jour jusqu'à obtention de la mydriase voulue.
Si la mydriase est dure à obtenir avec l'atropine seule, on lui associera de la Néosynéphrine collyre à 10 % ®.

-Anti-inflammatoires non stéroïdiens.
Ils peuvent être utilisés en tant qu'inhibiteurs des prostaglandines qui sont responsables de la fuite protéique à partir des vaisseaux uvéaux, donc des synéchies (fibrine) et de réaction immunitaire (augmentation du taux d'anticorps dans l'humeur aqueuse). [105]
Dans les iridocyclites post-traumatiques l'instillation précoce d'un anti-inflammatoire non stéroïdien est conseillée.

Par exemple l'indométacine (Indocid collyre®) peut être instillé à raison d'une goutte 2 à 3 fois par jour.

-Antibiotiques
Ils sont utilisés dès qu'un foyer infectieux est suspecté ou en prévention mais sont plutôt utilisés par voie systémique.

III-3-2) Traitement par voie générale

-Corticoïdes :
Ils sont administrés à fortes doses les premiers jours : 1 à 2 mg/kg/j en deux prises par jour pendant 3 à 7 jours.
Puis à dose décroissante pendant 10 à 15 jours si nécessaire. [50]

La voie sous-conjonctivale est possible :
On injectera 5 à 10 mg d'acétate de methylprednisolone (Depomedrol ®)
Mais attention car cela peut être un inconvénient en cas de complication d'ulcère cornéen apparaissant ultérieurement .

-Antibiotiques
Les antibiotiques utilisés seront à large spectre (céphalosporines, quinolones).

III-4) Pronostic

Le pronostic est d'autant meilleur que le traitement a été mis en place de façon précoce et qu'il est maintenu jusqu'à disparition complète des symptômes. Mais les risques de séquelles (synéchies, glaucome secondaire…) sont nombreux. Des contrôles fréquents au cours du traitement permettront de les déceller tôt et d'y pallier au plus vite.

IV) LUXATION ANTERIEURE DU CRISTALLIN

Il s'agit du basculement du cristallin dans la chambre antérieure

IV-1) Etiologie [121] [50] [121]

-Traumatismes :
La luxation du cristallin est une complication fréquente d'un traumatisme mousse sur l'oeil ou d'une contusion chez toutes les races mais en particulier chez les races prédisposées. [32]

-Glaucome chronique :
Cela entraine une augmentation de taille du globe et donc la rupture des fibres de la zonule qui maitiennent le cristallin.

-Complication d'une affection intraoculaire :
Une luxation du cristallin peut apparaitre après une uvéite, une atrophie progressive de la rétine…

-Prédispositions raciales :
Certaines races présentent une faiblesse héreditaire des fibres de la zonule. Dans ces cas on peut avoir une atteinte bilatérale.
Quelques races prédisposées : border collie, fox terrier, jack russel terrier, caniches, terrier tibetain, tous les terriers… [121]

Chez les chats, la plupart des luxations sont secondaires à une uvéite chronique ou à une uvéite phacoantigénique. [121]

IV-2) Signes cliniques et diagnostiques [121]

Généralement le cristallin se voit clairement dans la chambre antérieure et on note une réduction de la profondeur de la chambre antérieure.
Il peut y avoir un blépharospasme.
Un oedème de cornée se développe à l'endroit où le cristallin est en contact avec l'endothélium cornéen. Il est dû à l'endothélite traumatique causée par les frottements de la cristalloïde contre la face postérieure de la cornée.
Un irididodonésis est un signe pathognomonique. Il s'agit d'un flottement de l'iris, la face postérieure de l'iris n'étant plus soutenue par la face antérieure du cristallin.
Dans certains cas la luxation s'accompagne d'une rupture de la membrane hyaloïde et d'une hernie du vitré par le trou pupillaire.

	Cornée	Chambre antérieure	Iris et pupille	Cristallin et zonule	Images de Purkinje-sanson	P.I.O.		Œil
sub-luxation	normale	profondeur conservée ou augmentée, parfois légèrement diminuée en bas	• croissant aphaque (après dilatation au mydryaticum) • iridodonesis	• sub-luxation vers le bas • cristallin le plus souvent normal • débris de zonules visibles après dilatation		normale ou légèrement augmentée	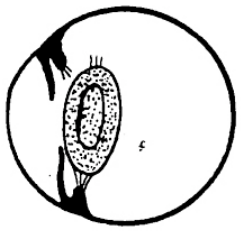	rouge si uvéite ou augmentation de la P.I.O.
luxation en place (vers l'avant)	normale ou quelquefois léger œdème diffus	profondeur diminuée en région centrale	• iris bombé vers l'avant en zone pupillaire, plat en zone cilaire • irido-donesis	• cristallin souvent normal • périphérie du cristallin visible en totalité ou non après dilatation au mydriaticum		normale ou augmentée	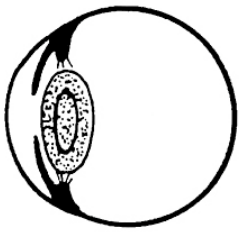	rouge si uvéite ou augmentation de la P.I.O.
luxation antérieure	• œdème de contact central fréquent • néovascularisation possible	cristallin dans la chambre antérieure	• iris repoussé vers l'arrière (en cuvette) • mydriase fréquente • iridocyclite possible	cristallin normal ou quelquefois cataracté (affections congénitales, uvéite, maladie de la zonule)	• 2e et 3e images rapprochées de la première • 2e image souvent absente	fortement augmentée		rouge (glaucome)
luxation "à cheval"	normale ou œdème diffus et néovascularisation possible	profondeur diminuée	• iridodonesis • pupille irrégulière (ovalisée) • croissant aphaque • iridocyclite fréquente	• cristallin normal ou cataracté (uvéite) • zonule visible		augmentée ou normale	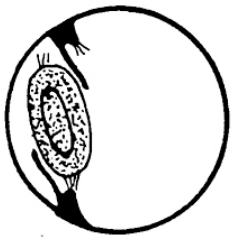	rouge (uvéite)
luxation postérieure	normale ou œdème et néovascularisation dans les cas anciens ou évolutifs	profondeur normale ou augmentée	• mydriase et iridocyclite possibles • pourtour de l'iris déchiré (uvéite récidivante)	• cristallin basculé dans le vitré liquéfié, visible à l'œil nu • souvent cataracté	2e et 3e images absentes	normale ou augmentée		rouge si uvéite ou glaucome complexe vitré liquéfié

Figure 27 : Luxations du cristallin d'après [28]

IV-3) Traitement

L'extraction d'un cristallin luxé est difficile car elle comporte beaucoup de risques et de complications secondaires possibles, dont la perte de vitré. [8]
Elle fait partie des interventions endoculaires réalisées par des spécialistes, elle sera succintement décrite ici pour en connaitre le principe.
Ce traitement sera mis en place dans les cas où le cristallin est entièrement passé dans la chambre antérieure ou qu'il est incarcéré dans la pupille car il provoque une obstruction du flot d'humeur aqueuse et peut donc entrainer un glaucome secondaire.

Chez le chien il faut reconnaitre immédiatement une luxation antérieure du cristallin qui est une urgence chirurgicale pour éviter l'installation rapide d'un glaucome secondaire.
Chez le chat il s'agit aussi d'une indication chirurgicale bien que le risque de complications soit semble-t-il moindre que chez le chien. [50]

Avant l'intervention proprement dite il faut prendre des précautions pour éviter que le cristallin ne bascule dans la chambre postérieure.
On instille de la pilocarpine à 2 % pour obtenir une constriction de la pupille.
Une aiguille de Calhoun peut être plantée de la pars plana à la pars plana pour éviter au cristallin de se diriger vers l'arrière.
La pression intraoculaire est diminuée par injection de mannitol par voie intra-veineuse 45 minutes avant l'opération à la dose de 1g/kg. Cela permet de réduiret le volume du corps vitré ce qui limitera son échappée. [8]

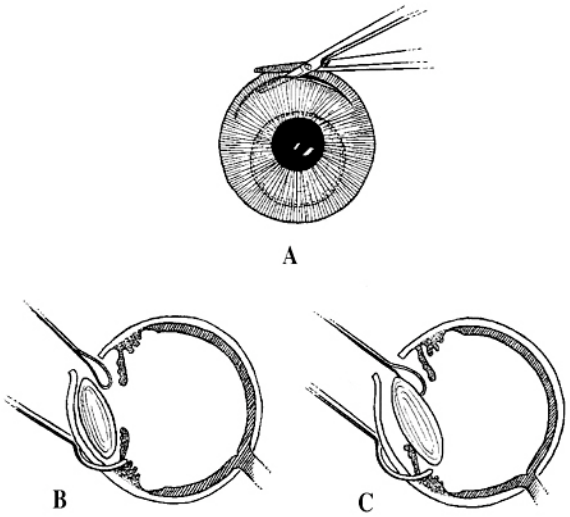

A : Incision cornéenne, cristallin luxé antérieurement. B : Extraction du cristallin luxé antérieurement sur l'anse de Snellen par pression douce au crochet d'Arruga. C : Extraction du cristallin luxé "à cheval" (même technique).

Figure 28 : Extraction d'un cristallin luxé antérieurement d'après [24]

V) GLAUCOME AIGU

Il s'agit d'une augmentation de la pression intraoculaire, par accumulation d'humeur aqueuse, incompatible avec le fonctionnement normal du nerf optique.
La pression intraoculaire normale est de 15-27 mm de mercure (Hg) chez le chien et de 15-30 mm de Hg chez le chat.
On parle de glaucome aigu lorsque la pression intraoculaire est supérieure à 50 mm de Hg au tonomètre de Schiotz
et de glaucome subaigu lorsque la pression intraoculaire est comprise entre 30 et 45 mm de Hg au tonomètre de Schiotz.
On parlera aussi de glaucome lorsqu'il y a une augmentation de 8mm de Hg ou plus d'un oeil par rapport à l'oeil adelphe. [2]

Le glaucome aigu est pour l'ophtalmologiste ce qu'est une compression médullaire pour le neurochirurgien : les tissus nerveux que sont la rétine et le nerf optique ne peuvent supporter une augmentation prolongée de la pression sinon s'ensuit une ischémie qui entraine des atteintes irreversibles. [126]

V-1) Etiologie

V-1-1) Glaucome primaire [2] [64]

Il est lié à une anomalie constitutionnelle des voies de drainage. Il ne sera pas précédé ou associé à une autre affection oculaire. Il touchera certaines races prédisposées.
On différenciera les glaucomes primaires à angle ouvert et ceux à angle étroit.

- glaucome primaire à angle ouvert
A l'examen gonioscopique l'angle irido-cornéen apparait normal mais l'obstacle à l'écoulement de l'humeur aqueuse se situe dans le trabéculum.
Les races prédisposées sont : le beagle, le caniche, l'elkhound …
Le siamois est une race de chat prédisposée.

-glaucome primaire à angle étroit
A l'examen gonioscopique, le ligament pectiné apparait continu et percé seulement de quelques trous.
Quelques races prédisposées sont : le cocker anglais et américain, le springer spaniel, le caniche, le basset hound, le bouvier des Flandres, le schnauzer géant, le fox terrier, le teckel… [28]

V-1-2) Glaucome secondaire

Il s'agit d'un glaucome acquis qui survient secondairement à une autre affection oculaire qui va faire obstacle à l'écoulement de l'humeur aqueuse par l'angle irido-cornéen.
Il représente 90 % des glaucomes chez le chien et pratiquement 100% chez le chat. [54]

Les cause sont diverses :
-inflammation oculaire :
Des protéines ou de la fibrine peuvent venir obstruer l'angle irido-cornéen lors d'uvéite.
Des séquelles d'uvéite comme des synéchies voire une séclusion pupillaire vont boucher l'angle.
-luxation de cristallin
Le déplacement antérieur de la racine de l'iris associée à un passage de vitré dans la chambre antérieure vont limiter l'écoulement de l'humeur aqueuse.
-traumatisme
Un hyphéma, une luxation du cristallin, des synéchies post-inflammatoires seront à l'origine d'une obstruction de l'angle
-tumeurs
Des tumeurs intraoculaires peuvent comprimer ou envahir l'angle irido-cornéen.

V-2) Signes cliniques et diagnostiques [50] [8] [126] [95]

V-2-1) Signes fonctionnels

Des signes de douleur intense et brutale apparaissent.
Il y a un blépharospasme avec possibilité de photophobie, d'épiphora, de procidence de la membrane nictitante, voire de prurit.
L'animal peut montrer une baisse de l'état général liée à la douleur.
Il peut aussi rapidement apparaitre une baisse de la vision puisque la cécité survient en 48 à 72 heures si la pression intraoculaire est supérieure à 50 mm de Hg.

V-2-2) Rougeur oculaire

Elle s'étend du limbe au cul-de-sac et correspond à une congestion passive des veines épisclérales et conjonctivales.
Les vaisseaux épiscléraux ont une direction radiaire mais ils apparaissent tortueux, de couleur rouge foncé. [47]
La conjonctive bulbaire est aussi hyperhémiée avec une rougeur diffuse.

•Test à la Néosynéphrine pour différencier les "rougeurs oculaires" : [57]
Une ou deux gouttes de Néosynéphrine® collyre à 10 % sont instillées sur un oeil "rouge". La Néosynéphrine® a une action vasoconstrictive immédiate sur l'irrigation de la conjonctive et une action plus tardive sur la vascularisation du globe. Donc si la rougeur s'atténue en 30 secondes à 1 minute et que la conjonctive apparait blanche, c'est la vascularisation conjonctivale superficielle qui est en cause (conjonctivite).
Si la rougeur ne s'attenue pas immédiatement, c'est que la congestion touche la vascularisation du globe (kératite, sclérite, uvéite ou glaucome).

V-2-3) Mydriase

Elle est rapidement observée avec des réflexes photomoteurs lents, incomplets voire absents.
Le reflet du fond d'oeil est alors visible de façon marquée.

V-2-4) Modifications de la cornée

Un oedème de cornée apparait précocément.
Il sera d'autant plus important que la pression sera élevée.
D'autres modifications vont apparaitre plus tadivement comme une néovascularisation superficielle et profonde, ou une pigmentation commençant au limbe et s'étendant vers le centre.
Des stries de Haab qui sont pathognomoniques sont des raies blanchâtres apparaissant sur la cornée, elles correspondent à la déchirure de la membrane de Descemet.

V-2-5) Modifications du globe

Le globe est dur à la palpation transpalpébrale.
Sa taille est augmentée (hydrophtalmie), avec étirement de la sclère et augmentation de taille de la cornée (mégalocornée).
Dans les cas d'augmentation de taille extrême on parle de buphtalmie, et la sclère très amincie laisse apparaitre une pigmentation bleu sombre ou peut former un staphylome scléral.

V-2-6) Atteintes du fond d'oeil

Lors d'une évolution aiguë le fond d'oeil semble normal au début, même si la cécité est déjà présente. La papille peut, elle, apparaitre en dépression (excavation glaucomateuse) de façon précoce.
Les lésions classiques d'atrophie rétinienne généralisée apparaissent dans les semaines qui suivent.

V-2-7) Modifications du cristallin

L'augmentation de taille du globe entraine un étirement des fibres zonulaires qui peuvent finir par se rompre et entrainer une sub-luxation ou une luxation du cristallin.
Mais dans 80 % des cas la luxation du cristallin est antérieure au glaucome et en est même la cause.

V-2-8) Mesure de la pression intraoculaire

Elle permet un diagnostic de certitude.
Lors de glaucome la pression intraoculaire est supérieure à 30 mm de Hg.
On parlera de glaucome subaigu lorsqu'elle est comprise entre 30 et 45 mm de Hg et de glaucome aigu lorsqu'elle est supérieure à 50 mm de Hg.
Le diagnostic de glaucome sera aussi posé lorsqu'il y a une différence de plus de 8 mm de Hg entre les deux yeux.

V-2-9) Gonioscopie

Cette technique sera utilisée si l'oedème cornéen ne gène pas. Elle permet de visualiser l'aspect de l'angle irido-cornéen et de préciser l'étiologie du glaucome.
On peut pratiquer une gonioscopie de l'oeil sain pour vérifier l'ouverture de son angle irido-

cornéen surtout chez les races prédisposées au glaucome primaire à angle étroit.

V-3) Traitement médical [43] [78] [83]

Le traitement a pour but de diminuer la pression intraoculaire.
Pour cela il faudra soit réduire la formation d'humeur aqueuse, soit en augmenter son élimination à partir de la chambre antérieure.

V-3-1) Principes du traitement

V-3-1-1) Diminution de la formation d'humeur aqueuse

Nous avons vu précédemment que l'humeur aqueuse était produite par filtration et par sécrétion active.
Pour diminuer l'ultrafiltration on peut :
-augmenter la pression osmotique plasmatique en utilisant des agents à fort pouvoir osmotique (mannitol, glycérine).
-diminuer la pression dans les capillaires (pression hydrostatique). Cela se fait par réduction du débit sanguin sous l'effet d'une vasoconstriction des artérioles pré-capillaires (adrénaline et béta-bloquants).

Pour diminuer la sécrétion active on peut :
-inhiber le transport actif par inhibition des pompes à sodium (béta-bloquants).
-inhiber le système anhydrase carbonique qui contrôle en partie ce transport (acétazolamide).
-détruire l'épithélium ciliaire (gentamicine, cidofodir).

V-3-1-2) Augmentation de l'élimination de l'humeur aqueuse.

La voie d'évacuation principale est la voie trabéculaire à travers l'angle irido-cornéen mais la voie uvéo-sclérale et la voie irienne y participent aussi.
-augmentation du drainage trabéculaire : elle peut se faire par ouverture de la fente ciliaire. Celle-ci est obtenue par contraction du muscle ciliaire sous l'effet d'agonistes cholinergiques directs et indirects (pilocarpine et autres myotiques).
-augmentation du drainage uvéo-scléral : les prostaglandines induiraient une lyse enzymatique du conjonctif des corps ciliaires qui faciliterait le passage de l'humeur aqueuse vers les espaces sous scléraux.

V-3-2) Traitement d'attaque [38] [42] [78]

V-3-2-1) Agents hyperosmotiques

La déshydratation des milieux intraoculaires est le moyen le plus efficace pour obtenir une baisse rapide de la pression intraoculaire. Elle est obtenue grâce aux agents osmotiques.

•Le mannitol
Il est administré en perfusion intraveineuse à la posologie de 1 à 2 g/kg. On utilise une

solution de 10 ou 20 %, et le volume nécessaire est administré en 20-30 minutes.
Son effet sur la pression intraoculaire débute en 30 à 60 minutes et dure 6 à 10 heures.
Cette perfusion peut être renouvellée toutes les 10 heures pendant 24-48 heures si la pression intraoculaire reste élevée.
Il faut l'utiliser sous surveillance médicale rapprochée car il y a des risques de déshydratation extracellulaire ou d'oedème pulmonaire.
L'accès à la boisson doit être supprimé pendant la perfusion de mannitol et dans l'heure qui suit.

•La glycérine (Glycérotone®)
Elle est administrée par voie orale, à la posologie de 1 à 2 g/kg, 2 à 3 fois par jour, soit 1 à 2 ml/kg de sirop 2 à 3 fois par jour.
Son effet dure environ 6 heures et comme pour le mannitol on privera l'animal d'eau pendant l'heure qui suit son administration.
La glycérine peut servir de relais par voie orale après la perfusion de mannitol. Mais son utilisation sera surveillée car elle peut entrainer de la diarrhée, des vomissements. Son administration n'excédera pas les 15 jours et sera limitée chez les diabétiques car son métabolisme entraine une augmentation de la glycémie.

V-3-2-2) Les inhibiteurs de l'anhydrase carbonique

•L'acétazolamide (Diamox®)
Il est administré par voie intraveineuse lente à la posologie de 5 à 10 mg/kg , ou par voie orale à la même posologie, 2 fois par jour.
Aprés l'utilisation par voie intraveineuse, son effet hypotenseur débute en quelques minutes et dure 4-6 heures.
Par voie orale son effet débute en une heure et dure 8 heures.
Les effets secondaires sont nombreux : diarrhée, vomissements, polypnée, et surtout acidose métabolique et hypokaliémie.
Pour cela le traitement ne sera pas prolongé plus de 5 jours et sera arrêté si ces troubles apparaissent (ils disparaitront rapidement à l'arrêt du traitement).

•Le dorzolamide (Trusopt 2%®)
Il existe sous forme de collyre et sera administré en instillation locale 3 fois par jour dès le début de la crise glaucomateuse.

V-3-3) Traitement d'entretien

Ce traitement sera mis en place lorsque la pression intraoculaire aura été abaissée à 25-30 mm de Hg avec le traitement d'attaque.

•La pilocarpine
Son effet cholinomimétique direct entraine un myosis qui ouvre l'angle irido-cornéen et améliore le drainage.
Elle est utilisée sous forme de collyre à 1 ou 2 % (Chybro-pilocarpine®, Isopto-pilocarpine®, Pilocarpine martinet®) à raison de 3 fois par jour.
Il peut apparaitre une irritation locale, une douleur et un chémosis après deux ou trois jours de

traitement, mais ces effets secondaires régressent rapidement à l'arrêt du traitement.
Elle est contre-indiquée s'il y a une uvéite à cause des risques de synéchies ou s'il y a une subluxation ou une luxation du cristallin à cause du risque de blocage pupillaire.

•Les bétabloquants
Ils vont diminuer la production d'humeur aqueuse.
Le timolol est utilisé en collyre à 0,25 ou 0,5 % (Timoptol®) à raison d'une goutte 2 à 3 fois par jour.

•Les prostaglandines [43]
Leur administartion augmente l'évacuation de l'humeur aqueuse par la voie uvéo-sclérale.
Le latanaprost (Xalatan®) qui est présenté sous la forme d'un collyre à 0,005% est utilisé à raison d'une goutte une fois par jour .

•Adrénaline
Elle est utilisée en collyre à 1 ou 2 %, seule ou associée à la pilocarpine.
Bien qu'elle manifeste un effet mydriatique minime, elle est contre-indiquée dans le glaucome à angle étroit ou fermé.

V-3-4) Injection intravitréenne de gentamicine [97]

Elle a pour but la destruction de l'épithélium ciliaire et entraine donc une diminution de la sécrétion active d'humeur aqueuse.
C'est une alternative aux traitements chirurgicaux mais elle peut entrainer des complications. Elle ne sera pas réalisée en urgence mais pourra être mise en oeuvre sur un oeil glaucomateux sur lequel une intervention chirurgicale n'est pas envisageable et qui a perdu sa fonction visuelle (attention car la gentamicine est toxique pour la rétine, donc cette méthode n'est pas un traitement de choix sur un oeil encore fonctionnel). Elle est une bonne alternative à l'énucléation qui est parfois mal acceptée chez le propriétaire.

•technique
L'injection s'effectue sur animal anesthésié.
Une ponction du vitré est réalisée 5-8 mm en arrière du limbe à l'aide d'une aiguille 23G. On retire environ 0,5 ml de vitré.
L'aiguille est laissée en place et sert à injecter 10 à 20 mg de gentamicine à l'aide d'une solution à 40 mg/ml (Gentalline®).
Une injection sous-conjonctivale de corticoïdes est effectuée pour diminuer l'inflammation après l'intervention (5-10 mg d'acétate de méthyl prednisolone).
En post-opératoire une pommade antibiotique-corticoïde est appliquée 2 fois par jour pendant 10 jours car l'intervention entraine une douleur et une inflammation violente.

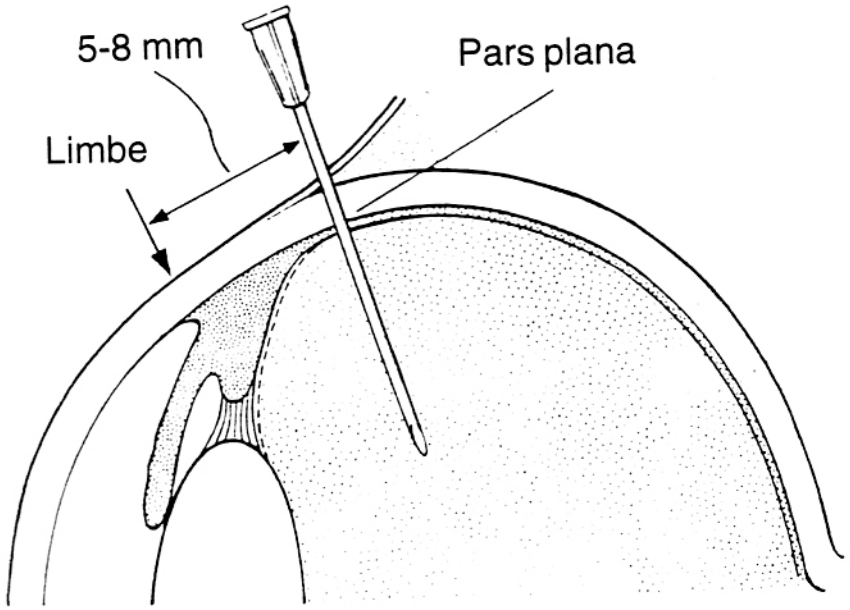

Figure 29 : Injection intra-vitréenne de gentamicine d'après [95]

•résulats et complications
La diminution de la pression intraoculaire est observée dans les semaines qui suivent l'injection et le globe oculaire reste d'un volume acceptable dans la majorité des cas.
Mais la réaction peut être absente et ne donner aucune diminution de la pression intraoculaire, ou au contraire être excessive et mener à une phtisie en quelques mois.
L'injection peut aussi se compliquer d'une hémorragie intraoculaire ou sous-conjonctivale, d'une cataracte ou d'une opacificaton de la cornée.

V-4) Traitement chirurgical

Le traitement chirurgical du glaucome ne sera pas mis en oeuvre lors d'un traitement d'urgence mais sera à envisager dans un second temps en fonction de la cause du glaucome et de la réponse au traitement médical.

Pour cela les techniques utilisées ne seront pas décrites en détail mais juste énumérées car elles nécessitent un matériel particulier et ne seront réalisées que par des spécialistes.

Une cryoapplication peut être utilisée pour détruire les procès ciliaires. Ce procédé de destruction par le froid est non invasif mais nécessite parfois des réinterventions. Cette technique peut s'appliquer sur un globe visuel et en bon état.

La pose d'un implant intra-scléral peut être envisagée sur un globe non fonctionnel dans un souci d'esthétique.
Une bille en silicone est placée dans la coque cornéo-sclérale après avoir évidé tout le contenu

intraoculaire.

Des interventions beaucoup plus pointues peuvent être mises en place. Ce sont des techniques chirurgicales fistulisantes : elles ont pour but de créer une voie d'écoulement artificielle de l'humeur aqueuse vers la conjonctive. La trépanation cornéo-sclérale, ou la tarbéculectomie font partie de ces techniques qui peuvent être pratiquées uniquement par des spécialistes.

V-5) Pronostic et évolution

Le glaucome aigu est une réelle urgence de par la douleur qu'il provoque pour l'animal et les séquelles visuelles qu'il peut entrainer. Il doit être rapidement diagnostiqué en consultation pour mettre immédiatemment en oeuvre un traitement. Malgré la rapidité d'intervention, et la thérapeutique utilisée, il est souvent difficile de maitriser totalement un glaucome. Un oeil glaucomateux sera suivi de près, il faudra surtout arriver à obtenir un oeil non douloureux et à limiter les atteintes secondaires. Selon l'étiologie les récidives ou l'atteinte de l'oeil adelphe sont possibles.

VI) CORPS ETRANGERS INTRAOCULAIRES

Un corps étranger entrant dans l'oeil peut suivre plusieurs trajectoires selon sa rapidité et son angle de pénétration.
Il peut passer à travers la cornée et tomber dans le fond de la chambre antérieure ou se planter dans l'iris. Il peut aussi parvenir à entrer dans la capsule antérieure du cristallin où il produit une cataracte. [103]
Certains corps étrangers métalliques et doués de vitesse élevée peuvent franchir successivement la cornée, l'iris, le cristallin et se loger dans la paroi postérieure du globe ou dans l'humeur vitrée ou même traverser l'oeil entier et se loger dans l'orbite.

Les corps étrangers peuvent être de nature très variée et leurs conséquences seront différentes. [80]

Fer, Acier, Bois, Débris végétaux : ils provoquent une irritation sévère avec risques de perte de l'oeil.

Cuivre, Bronze, Laiton : ils provoquent une abcédation locale avec risques d'endophtalmie.

Mercure, Aluminium, Nickel, Zinc, Plomb : ils entrainent une inflammation modérée.

Or, Argent, Pierre, Charbon, Verre, Plastique, Caoutchouc : ils sont généralement inertes et très peu irritants.

VI-1) Diagnostic

VI-1-1) Radiographie

Elle permet de visualiser les corps étrangers radio-opaques.
Il faut effectuer au moins deux clichés sous deux angles différents pour localiser précisement l'emplacement du corps étranger dans l'oeil.
On pourra placer un anneau de Flieringa. C'est un anneau opaque aux rayons X, correspondant au diamètre de la cornée. Il sera suturé au niveau du limbe et servira ainsi de repère pour localiser l'objet.

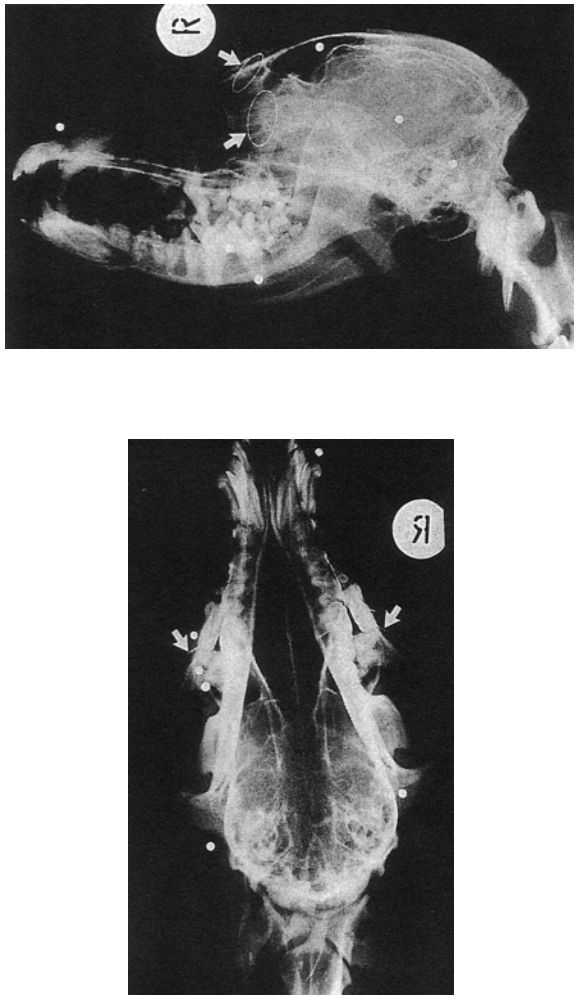

Figure 30 : Radiographie avec des anneaux de Flieringa d'après [82]

VI-1-2) Echographie

Elle représente un bon moyen diagnostic et permet de localiser le corps étarnger dans les milieux oculaires. De plus elle permettra de dresser un bilan des structures internes de l'oeil.

VI-2) Traitement [21][17]

VI-2-1) Anti-inflammatoires et antibiotiques

Le premier geste à faire est d'instaurer un traitement anti-inflammatoire par voie générale pour limiter impérativement l'uvéite (prednisolone ou dexaméthasone à la dose de 1 à 2 mg/kg/ j).
Des antibiotiques sont administrés pour contrôler ou éviter une infection. On utilise des céphalosporines ou des quinolones par voie générale.

VI-2-2) Extraction du corps étranger

Dans un deuxième temps on envisagera d'extraire le corps étranger. Mais il faudra toujours mettre en balance le danger qu'il y aura à le laisser en place et celui qu'il y aura à l'enlever.

Si le corps étranger est entièrement dans la chambre antérieure et que l'oeil est calme une intervention pourra être envisagée. Celle-ci requiert du matériel spécifique et doit être réalisée par un spécialiste.
Si d'autres structures que la cornée sont atteintes (iris, cristallin…), l'uvéite s'installe rapidement et il peut être prudent de différer l'intervention jusqu'à l'obtention d'un oeil calme.
[87]

VI-2-3) Autres traitements

Pour les corps étrangers métalliques il est possible d'utiliser des chélateurs de métaux qui ont la propriété de former avec eux des complexes solubles plus facilement éliminés.
Pour le fer, on utilise des ferrioxamines à 10 % dans la méthylcellulose : 6 instillations par jour pendant 8 jours. [87]
La préparation s'obtient en diluant le lyophilisat d'un flacon de Desféral® (=desferrioxamine B 500mg) dans 5 ml de méthylcellulose (Isoptolarmes® par exemple).

On peut aussi réaliser des injections sous-conjonctivales (2 injections par semaine pendant 8 à 10 semaines) en utilisant le Desferal® dilué dans son solvant (injection de 0,5 ml).
Pour les autres métaux on peut utiliser l'E.D.T.A. qui est un puissant chélateur des métaux et qui a en plus un effet anticollagénase.

SIXIEME PARTIE

SEGMENT POSTERIEUR

I) RAPPELS D'ANATOMIE ET DE PHYSIOLOGIE [25] [58]

I-1) Le vitré

Le corps vitré est une substance gélatineuse, transparente qui remplit l'espace compris entre la face postérieure du cristallin et la rétine.
C'est un tissu conjonctif avasculaire, pauvre en cellules et riche en eau.
Il est composé principalement de fibrilles de collagène organisées et ancrées aux membranes basales du cristallin, de la partie ciliaire de la rétine et de la partie nerveuse de la rétine, ainsi que d'une substance fondamentale mucopolysaccharidique.
Cette substance fondamentale du vitré est formée d'acide hyaluronique hydraté et d'éléments dissous (protéines, substances azotées non protéiques, glucides, vitamine C, ions).
L'eau représente donc 99 % de la masse du corps vitré.
Le vitré occupe les 2/3 du volume oculaire.

La composition histochimique du corps vitré (fibres et substance fondamentale), rend compte de ses propriétés physiques : transparence et participation au tonus de l'oeil (pression d'imbibition).
Il contribue au maintien de la forme et de la pression interne de l'oeil, et plaque la rétine tout en permettant aux rayons lumineux de l'atteindre.
Il participe aussi à des échanges entre la choroïde et la rétine et nourrit la face postérieure du cristallin.
Il amortit les mouvements et les chocs oculaires, et il protège la rétine des variations de température.

I-2) L'uvée postérieure ou choroïde

La choroïde est la partie caudale de la tunique vasculaire de l'oeil, elle est fixée à l'ora serrata et au disque du nerf optique.
Elle est composée de plusieurs couches qui sont de l'intérieur vers l'extérieur :
la lame suprachoroïdienne, la lame vasculaire, la zone du tapis, la lame choriocapillaire, et la lame basale ou membrane de Bruch.
Sa face externe est unie à la sclère par la lamina fusca et sa face interne est unie à la partie optique de la rétine.
A l'examen ophtalmoscopique deux zones sont visibles :
une zone sombre appelée zone sans tapis et une zone claire appelée zone du tapis.
La zone du tapis est une zone qui est de couleur variable du vert, jaune au bleu et qui représente environ un tiers de la surface choroïdienne.
Elle est placée dans la partie supérieure du fond d'oeil englobant ou non la papille selon les races.

I-3) La rétine

La rétine est la tunique nerveuse de l'oeil. Elle tapisse la face interne du globe oculaire depuis

le bord pupillaire de l'iris jusqu'à la papille. Elle comprend deux parties, l'une antérieure et aveugle, l'autre postérieure et visuelle, séparées par l'ora serrata.

La rétine aveugle s'étend du bord pupillaire à l'ora serrata. Elle recouvre la face postérieure de l'iris et le corps ciliaire.

La rétine optique recouvre la face interne de la choroïde de l'ora serrata jusqu'au disque du nerf optique.
Elle même est formée de deux couches :
-une interne transparente : la couche nerveuse ou neurorétine. Elle comprend plusieurs assises cellulaires qui sont de l'intérieur vers l'extérieur :
•celle des photorécepteurs (cônes et bâtonnets)
•celle des cellules bipolaires
•celle des cellules ganglionnaires dont les axones se réunissent pour former le nerf optique.

-une externe : la couche pigmentaire. Cette couche est composée d'un épithélium pigmentaire qui sera pigmenté dans la zone sans tapis et non pigmenté dans la zone du tapis.

I-4) Le nerf optique

Il est formé de faisceaux de fibres nerveuses myélinisées correspondant aux axones des cellules ganglionnaires de la rétine. Le nerf optique est entouré de méninges.

On distingue trois portions :

-Une portion intraoculaire traversant la rétine et l'aire criblée de la sclère:
Cette portion est appelée "tête du nerf optique" ou "papille".
C'est le lieu où convergent les fibres nerveuses amyéliniques, axones des cellules rétino-thalamiques de la rétine qui se regroupent en faisceaux pour former un tronc nerveux unique.
Elle est située anatomiquement en position légèrement ventro-latérale par rapport à la partie centrale de la concavité postérieure. Chez le chien elle mesure de 1 à 2 mm et apparait de couleur blanc rosé nacré. Chez le chat elle mesure un peu moins de 1mm et est plus pâle voire grisâtre.
La lame criblée qu'il traverse est un tamis formé de fibres élastiques et de collagène. C'est une zone de passage d'une haute pression (la pression intraoculaire) à une zone de basse pression (pression du liquide céphalo-rachidien).

-Une portion intra-orbitaire, rejoignant le canal optique au fond de l'orbite.
C'est la portion la plus longue du nerf optique. Elle présente une forme en S constituée de deux flexuosités qui peut supporter une certaine élongation lors de traumatismes par exemple. Ces flexuosités permettent aussi les mouvements oculaires.

-Une portion intracranienne
C'est une portion qui est courte et qui s'arrête à l'entrée du chiasma optique.

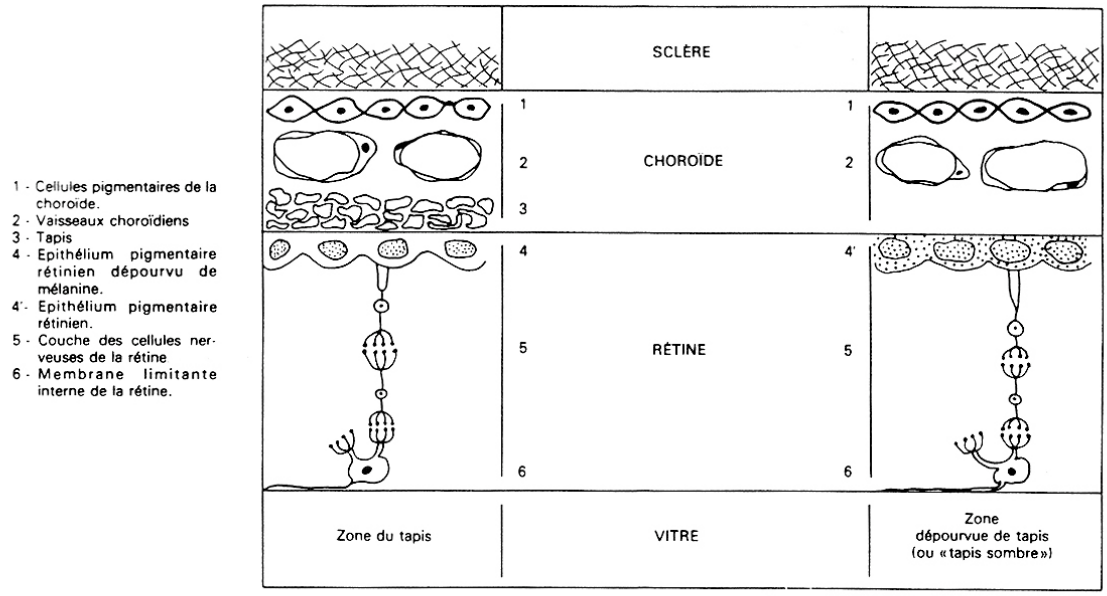

Situation des repères histologiques utiles pour l'examen du fond d'œil.

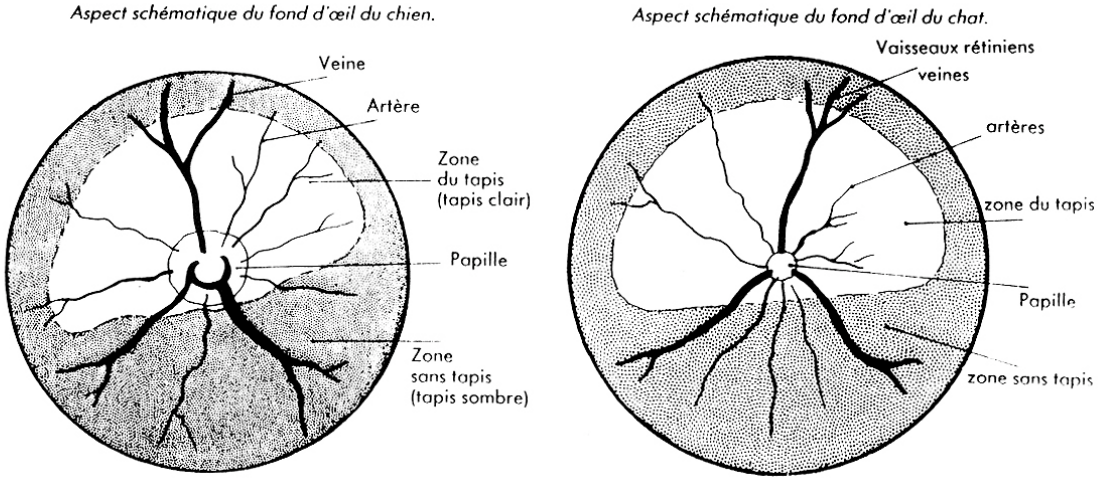

Figure 31 : Le fond d'oeil d'après [58]

II) HEMORRAGIES VITREENNES ET RETINIENNES.

Il s'agit de l'accumulation de sang dans le vitré ou la rétine. Selon la localisation du sang ou des caillots on distingue différents types d'hémorragies avec différents pronostics.
Ces hémorragies peuvent en fait être intravitréennes, prérétiniennes, intrarétiniennes superficielles, intrarétiniennes profondes, ou sous-rétiniennes.

II-1) Causes

Un traumatisme intense sur le globe ou un coup direct sur la tête peuvent entrainer un saignement.
Les hémorragies peuvent être secondaires à une chirurgie ou à un décollement de rétine .
Les hémorragies du vitré peuvent accompagner des ruptures spontanées de veines superficielles de la rétine chez le Beagle, une choriorétinite, une uvéite, une névrite optique ou une néoplasie intraoculaire.
L'hypertension artérielle, le diabète et les coagulopathies sont également des causes possibles d'hémorragies vitréennes ou rétiniennes.

II-2) Diagnostic [8]

II-2-1) A l'aide de l'ophtalmoscopie

-les hémorragies intravitréennes : le sang se distribue de façon diffuse ou se concentre en caillots le long de filaments ou de feuilles. Lorsque le caillot est lysé, l'hémoglobine libérée entraine une dépolymérisation de l'acide hyaluronique et une rupture du réseau de collagène, ce qui entraine une liquéfaction du vitré et son décollement postérieur. Le vitré peut prendre une teinte rouge diffuse lorsque l'hémorragie décolle le vitré en l'entourant.

-les hémorragies prérétiniennes ou sous-hyaloïdiennes : le sang se situe entre la face postérieure du corps vitré et la membrane limitante interne de la rétine. Elles ont un aspect caractéristique en quille de bateau suite à la gravitation inférieure, sont de couleur rouge brillant et cachent les vaisseaux rétiniens puisque elles se situent au dessus de la rétine.

-les hémorragies intrarétiniennes superficielles : elles ont un aspect en flammèches ou en éventail car elles suivent la direction des fibres nerveuses des cellules ganglionnaires.

-les hémorragies intrarétiniennes profondes : elles apparaissent comme des ponctuations rouges plus ou moins étendues en dessous des vaisseaux rétiniens.

-les hémorragies sous-rétiniennes : elles sont généralement étendues, de forme circonscrite souvent globuleuse et de couleur rouge sombre voire rouge-bleu. La rétine est décollée à l'emplacement de l'hémorragie.

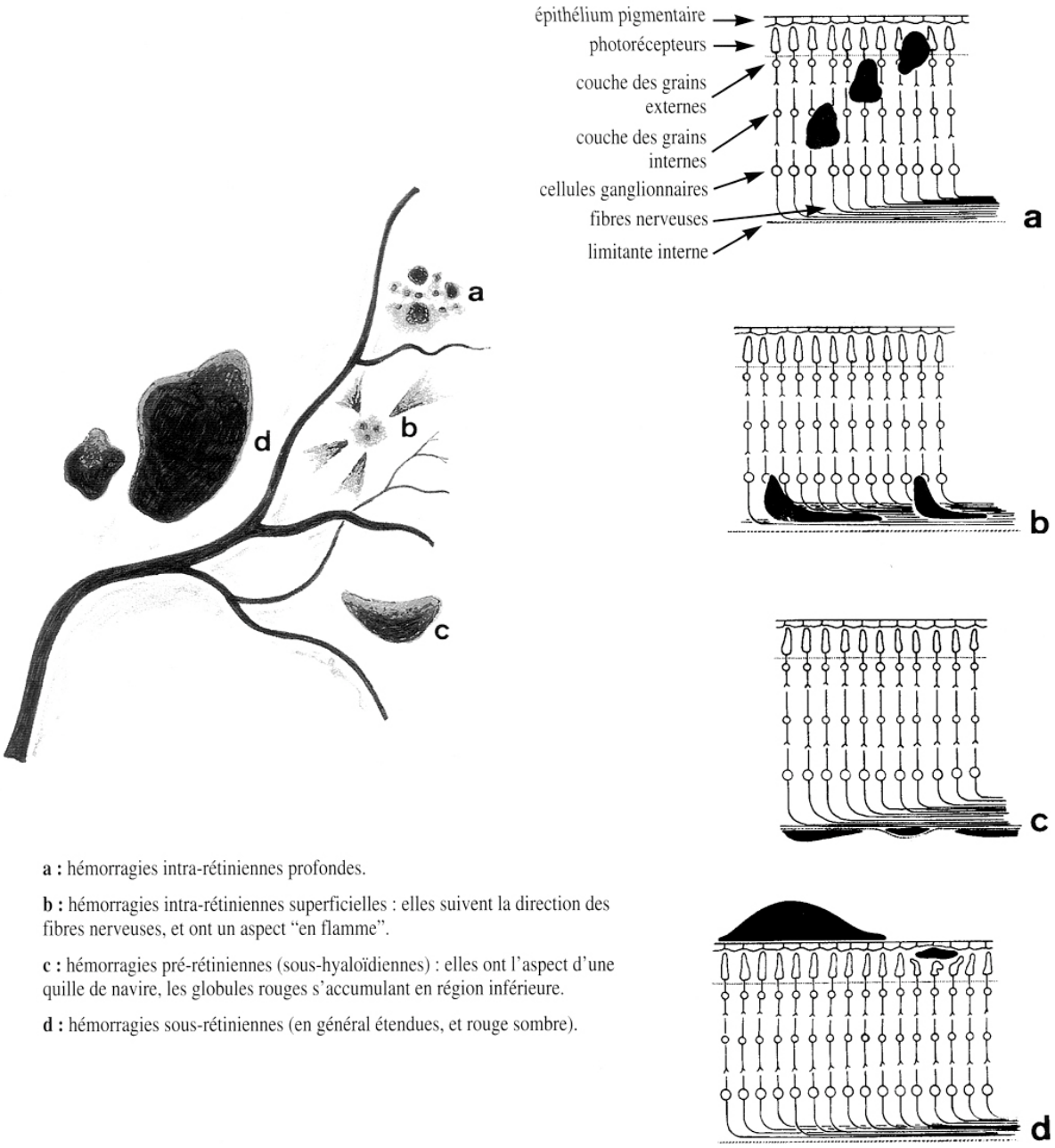

Figure 32 : Hémorragies du fond d'oeil d'après [25]

II-2-2) A l'aide de l'échographie

L'échographie est très intéressante lorsqu'un hyphéma est associé à ces hémorragies du segment postérieur.
A l'échographie le vitré est normalement anéchogène. Il devient échogène lorsque des interfaces existent par exemple entre le gel vitréen et le sang.
Les éléments de sang frais ne donnent pas d'échos, par contre les caillots réfléchissent les ultrasons.
Au début du saignement les échos sont fins, plus ou moins serrés les uns contre les autres et assez peu échogènes. Les caillots et la fibrine donnent par la suite des zones plus étendues,

plus vastes, plus échogènes.

II-3) Traitement [8]

Le repos complet avec éventuellement des tranquilisants est fortement recommandé pour éviter toute agitation et toute aggravation.

Quand les hémorragies viennent d'un traumatisme elles se résorbent généralement spontanément en 2-3 semaines mais il faudra traiter l'inflammation sous-jacente.
Des corticoïdes par voie générale seront utilisés à 1 mg/kg/j et des cycloplégiques locaux seront administrés (atropine).

Lorsque l'étiologie est connue un traitement spécifique sera mis en place (hypertension artérielle, coagulopathies).

Dans le cas des hémorragies intravitréennes le traitement médical est peu efficace. Chez l'homme, on pratique l'ablation du vitré pathologique par vitrectomie postérieure mais cette technique délicate n'est actuellement utilisée qu'exceptionellement chez l'animal.

II-4) Pronostic

La résorption des hémorragies situées dans le gel vitréen peuvent prendre plusieurs mois ou années et elle sera d'autant plus lente que le vitré a conservé une architecture proche de la normale et ne s'est pas liquifié. Il persistera souvent des bandelettes grisâtres plus ou moins organisées dans le vitré.
Le risque est que l'hémorragie s'organise en formant des bandes de traction qui peuvent décoller la rétine.

Une hémorragie étendue de la rétine peut s'accompagner de formations de cicatrices et de prolifération gliale lorsque le sang se résorbe.

III) RETINO-CHOROIDITES AIGUES

Les inflammations aiguës de la rétine et de la choroïde seront traitées ensemble car elles sont très souvent associées du fait de leurs relations anatomiques et physiologiques.

III-1) Etiologie

•Virales
Maladie de carré, herpes virose canine, PIF

•Microbiennes
-*Staphylococcus aureus* ou *Streptococcus feacalis* peuvent être responsables de choriorétinites septiques aiguës. Elles apparaissent souvent en complication d'état septicémique lors d'extension d'une infection voisine (abcès rétrobulbaire, cellulite orbitaire) ou en conséquence d'un traumatisme oculaire ouvert.
-Leptospirose
-Ehrlichiose

•Parasitaires
-Toxoplasmose dont la forme oculaire se manifeste plus fréquemment chez le chat que chez le chien.
-Leishmaniose
-Mycoses systémiques (cryptococcose)
-Ascaridose : les larva migrans peuvent entrainer des lésions ophtalmologiques caractérisées par des trajets blanchâtres sous la rétine ou d'un granulôme inflammatoire rétinien.

•Iatrogène
Une réaction après administration de sulfadiazine chez un dobermann a été décrite avec apparition d'une rétinite associée à une glomérulonéphrite, une polymyosite, une éruption cutanée et de la fièvre.

•Traumatiques
Lors de contusion ou de traumatisme oculaire violent il peut y avoir apparition d'une inflammation de l'uvée postérieure avec souvent présence d'une hémorragie.

III-2) Symptômes et signes cliniques

Les choriorétinites aiguës ne s'accompagnent généralement pas de déficit visuel sauf lorsque les deux yeux sont atteints par des lésions diffuses ou multifocales.

L'examen ophtalmoloscopique va permettre de constater la présence de lésions inflammatoires signant une évolution aiguë.

Un oedème rétinien peut être visible. Il apparait sous la forme de lésions rondes ou ovales ternes, à bords flous et légèrement surélevées par rapport à la rétine normale. La rétine apparait alors plus opaque et perd de sa transparence, ce qui masque surtout dans la région du tapis les détails des structures choroïdiennes.
L'inflammation peut entrainer une forte exsudation qui laissera apparaitre des bulles sous-rétiniennes grisâtres ou rougeâtres surélevées par rapport au plan rétinien.
Lorsque l'exsudation est très importante elle s'étend au vitré et y forment des opacités mobiles apparaissant comme des corps cotonneux flottants.
Les vaisseaux peuvent être congestionnés avec un calibre augmenté et entourés d'une inflammation périvasculaire qui apparait sous la forme d'opacités blanchâtres le long des vaisseaux et peuvent être accompagnées de petites hémorragies.
Dans certains cas des hémorragies plus importantes sont visibles sur le fond d'oeil, elles peuvent être de différentes nature.(cf chapitre II-2-1)

III-3) Traitements

III-3-1) Anti-inflamamtoires

Une corticothérapie par voie générale est entreprise pendant 3 à 4 semaines à la dose de 1 à 2 mg/kg/jour.

III-3-2) Antibiotiques

Lorsqu'une origine microbienne est mise en évidence, ou par prévention on administre une céphalosporine ou une fluoroquinolone par voie générale aux doses habituelles.

III-3-3) Diurétiques

Lorsque l'exsudation ou les hémorragies sont importantes leur utilisation par voie générale peut aider à leur résorption.

III-3-4) Spécifique

Par exemple lors d'une choriorétinite aiguë due à une toxoplasmose chez le chat on administre de la clindamycine à 25 mg/kg/j par voie générale pendant 4 semaines.

IV) LUXATION POSTERIEURE DU CRISTALLIN

Il s'agit du basculement du cristallin dans le segment postérieur.

IV-1) Causes [50] [121]

C'est une complication fréquente des contusions oculaires.
Elle peut aussi se produire lors d'une dégénérescence vitréenne.

IV-2) Signes cliniques et diagnostiques [50] [121]

(cf figure 27)
La luxation postérieure est associée à une augmentation de profondeur de la chambre antérieure et à la présence d'un croissant aphaque dans l'ouverture pupillaire. Lorsque le cristallin tombe complétement dans le vitré, l'iridodonésis et l'absence des images de Purkinje Samson d'origine cristalliniennes contribuent à poser le diagnostic.
Il peut y avoir protrusion de vitré par la pupille.

IV-3) Traitement [121]

Dans un premier temps il faut surtout diminuer la possibilité d'issue de vitré et limiter les mouvements du cristallin. Pour cela la première chose à faire est de mettre l'animal au repos et de lui administrer des myotiques (pilocarpine).
Le repos est indispensable dans les cas de subluxation pour éviter la luxation complète.

Dans un second temps, une extraction peut être envisagée en évaluant bien les risques. Cette extraction sera réalisée par un spécialiste uniquement.

V) DECOLLEMENT DE RETINE

Il s'agit de la séparation entre la rétine nerveuse et l'épithélium pigmentaire rétinien. Il peut être partiel ou total.
Elle est considérée comme une urgence dans la mesure où si la réapplication n'est pas rapide les photorécepteurs dégénerent. La dégénérescence de la neurorétine sera inévitable si elle est privée de l'apport vasculaire de la choroïde et si les photorécepteurs sont séparés de l'épithélium pigmentaire qui a un rôle clef dans leur métabolisme. [99]
C'est généralement un motif de consultation pour cécité subite lorsqu'il est total, bilatéral ou associé sur l'oeil adelphe à une affection source de cécité (glaucome, rétinochoroïdite hémorragique…). [50]
Chez le chat les décollements de rétine sont la cause la plus fréquente de cécité subite et sont la plupart du temps de type exsudatifs consécutifs à une choriorétinite . [99]

Seuls les décollements de rétine complets dits infandibuliformes et les décollements partiels étendus affectant la vision centrale nous interressent ici. [50]

V-1) Etiologie [50] [45] [99] [64]

Il existe trois types de décollement de rétine:

V-1-1) Les décollements exsudatifs

Ils proviennent de l'accumulation d'un liquide sous-rétinien provenant de la choroïde et poussant la rétine vers l'avant.
Les causes sont multiples :
-les choriorétinites exsudatives infectieuses (maladie de Carré, Felv, Fiv, PIF) ou parasitaires (toxoplasmose)
-les agents fongiques (mycoses systémiques), les migrations parasitaires
-les tumeurs du segment postérieur (mélanome choroïdien, lymphosarcome et métastases…)
-l'hypertension artérielle notamment dans l'espèce féline [85]
-l'hyperviscosité sanguine
-les hémorragies (troubles de l'hémostase, hypertension artérielle, inflammations…)

-les affections orbitaires
-associés à une intoxication (éthylène glycol)

V-1-2) Les décollements par traction

Ils proviennent de forces tirant la rétine vers l'avant à partir du vitré. Le phénomène est dû à la formation de brides vitréennes qui se rétractent secondairement et entrainent la rétine ou la déchirent localement.
Les causes peuvent être:
-les manifestations inflammatoires du vitré (hyalite, uvéite postérieure, endophtalmie…)
-la luxation postérieure du cristallin
-les pertes vitréennes lors de chirurgies endoculaires (cataracte,vitrectomie massive…) ou plaies de la sclère (traumatisme, plombs de chasse…)
-les hémorragies vitréennes
-les malformations congénitales

V-1-3) Les décollements rhegmatogènes

C'est un décollement qui fait suite à une déchirure de la rétine à travers laquelle s'engouffre le vitré.
La cause principale est une liquéfaction du gel vitréen apparaissant avec l'âge ou suite à des affections secondaires (hémorragies, perforations sclérales, inflammation…).

Beaucoup de décollements sont classés comme idiopathiques et on rencontre de nombreux cas de décollements infandibuliformes observés chez le caniche jeune à robe marron notamment ou chez les teckels, les lhassa apso, les shih tzu, les pékinois. [50] [64]

V-2) Signes cliniques et diagnostiques

V-2-1) Signes cliniques

Selon l'étiologie et l'état de la rétine, les reflexes photomoteurs peuvent être sensiblement normaux ou diminués jusqu'à absents avec mydriase totale areflexive.
Il est parfois possible de visualiser directement le décollement en arrière de la cristalloïde postérieure. On verra un feuillet souvent grisâtre, vascularisé et mobile. [48]

V-2-2) Diagnostic ophtalmoscopique

Il faut au préalable obtenir une dilatation pupillaire.
Avec un ophtalmoscope direct la rétine apparait située en avant de son plan physiologique de plusieurs dioptries.
A l'aide d'un ophtalmoscope indirect il est plus facile de visualiser les reliefs et de distinguer les décollements partiels des décollements complets.
Lors de décollement partiel, il apparait des zones hyperréflectives arrondies sous formes de bulles en relief ou de plis surélevés.

Lors de décollement total, la rétine apparait sous la forme d'un voile gris, vascularisé, parfois hémorragique flottant dans le corps vitré.
Lorsqu'elle reste attachée à l'ora serrata et au nerf optique on parle de décollement en "corolle de liseron", en "parapluie" ou "infandibuliforme".
Il se peut que la rétine se désinsère à l'ora serrata et qu'elle flotte ainsi simplement attachée au nerf optique.

V-2-2) Diagnostic échographique

L'échographie permet de visualiser la rétine décollée lorsque les milieux transparents sont devenus opaques suite à une cataracte, une hémorragie du vitré ou de la chambre antérieure.
Dans une étude de Van der Woedt de 1993 elle a permis de mettre en évidence 11% de décollements rétiniens associés à une cataracte. [37]

V-3) Traitement [50] [43] [99]

La première chose à faire est de mettre l'animal au repos voir de le tranquilliser.

V-3-1) Traitement médical

Le traitement médical est envisageable lorsqu'il n'y a pas de déchirure rétinienne ou de bride de traction. Il fait appel tout d'abord au traitement de la cause de l'apparition de l'exsudat et à l'utilisation de corticoïdes et de diurétiques.

Celui- ci doit être énergique et rapidement mis en place.

V-3-1-1) Corticoïdes

Ils sont utilisés à forte dose (1 à 2 mg/kg/j de prednisolone) et pendant une longue durée (entre 2 et 3 semaines).
La voie utilisée est la voie générale ou sous-conjonctivale.

V-3-1-2) Diurétiques

Ils sont utilisés lors de décollements exsudatifs pour éliminer le liquide sous-rétinien.
Le furosémide est administré à raison de 2 mg/kg 2 à 3 fois par jour pendant quelques jours. [45]

V-3-2) Traitement chirurgical

La chirurgie du décollement rétinien ne sera réservée qu'à des cas particuliers et doit être effectuée par des spécialistes car la technique est très pointue et nécessite un matériel très spécifique. [123]
Le traitement fait appel à deux notions : le repositionnement de la rétine et la création de cicatrices permettant l'adhérence entre le neuroépithélium et l'épithélium pigmentaire.
La réapplication de la rétine est possible par injection d'un gaz expansif, d'huile de silicone ou

autre produit visqueux dans le segment postérieur après vitrectomie et aspiration du liquide sous rétinien.
Pour finir de la refixer et à titre préventif on utilise diverses techniques permetttant la formation de brides cicatricielles (diathermie, cryocoagulation, photocoagulation).

Mais avant d'envisager un traitement chirurgical il ne faut pas sous-estimer la fréquence des réapplications spontanées et le taux de succès du traitement médical.
De plus chez le chien le traitement chirurgical n'a pas encore fait ses preuves quand à la récupération fonctionnelle.

V-4) Pronostic [50] [97]

Le pronostic dépendra de l'étendue du décollement, de la précocité d'intervention, de la distance épithélium pigmentaire-neurorétine, de la nature du fluide sous-rétinien, de l'existence de lésions rétiniennes associées (déchirures, désinsertion…), et du mécanisme pathogénique mis en jeu.

Ce sont les décollements de rétine exsudatifs liés à une inflammation de l'uvée qui répondent le mieux à la thérapeutique médicale mais le pronostic fonctionnel doit toujours être réservé.
Les photorecepteurs peuvent subir une dégénérescence dans les douze heures à trois jours qui suivent le décollement rétinien.

VI) NEVRITE OPTIQUE

Il s'agit de l'inflammation du nerf optique sur une ou plusieurs de ses portions (bulbaire, rétrobulbaire ou intracranienne). [50]
En urgence c'est l'atteinte bilatérale qui motive la consultation car elle cause une cécité subite.

VI-1) Etiologie [50] [2] [43] [45] [87]

Elle est le plus souvent idiopathique (90 % des cas) mais elle peut avoir d'autres causes
-infectieuses : maladie de carré, PIF
-parasitaires : toxoplasmose, ehrlichiose
-mycosiques : cryptococcoses, mycoses généralisées
-tumorales : lymphosarcomes
-inflammatoire : encéphalite granulomateuse
-inflammatoire par extension à partir des tissus voisins (oeil, orbite, sinus, dents, méninges…)
-toxiques : plomb, DDT
-carentielle : vitamine A
-dysimmunitaires
-traumatiques

-autres : la névrite optique accompagne souvent les pancréatites mais on en ignore les causes [87]

VI-2) Signes cliniques et diagnostiques [50] [43]

La forme intraoculaire ou papillite entraine des signes fonctionnels et cliniques, la forme extraoculaire ou rétrobulbaire (moins connue) entraine des symptômes fonctionnels uniquement.

•Atteinte intraoculaire
Lorsque la névrite optique est bilatérale avec atteinte de la portion papillaire (papillite), le tableau clinique est celui d'une cécité brutale avec mydriase bilatérale et absence de reflexes photomoteurs.
Dans ces cas on observe en plus ophtalmoscopiquement des anomalies du fond d'oeil : hyperhémie de la papille avec parfois des hémorragies ou un oedème qui peuvent s'étendre à sa périphérie.
La réponse électrorétinographique dans ces cas-là se révèle normale ou modérément affectée.
A l'échographie les papillites se traduisent par un élargissement de la zone d'ombre habituelle avec quelquefois un épaississement de la gaine, d'échogénicité élevée, en mode B.
A l'angiographie, la fluorescence du disque optique est rapide et intense lors de papillite.

•Atteinte extraoculaire
Si la névrite est postérieure à la papille le fond d'oeil est normal.
Le diagnostic est posé après un examen neurologique complet qui conclut à une maladie des nerfs optiques ou du chiasma optique. Les reflexes photomoteurs directs ou consensuels sont absents ou très lents des deux côtés.

Le diagnostic différentiel se fera avec :
-la dégénérescence soudaine acquise de la rétine, l'ERG est alors plat.
-l'atteinte nerveuse centrale de la vision qui s'accompagne d'un fond d'oeil normal et selon le niveau de l'atteinte du système nerveux central de la persistance ou non du reflexe photomoteur.

VI-3) Traitement [98]

Un traitement anti-inflammatoire doit être engagé immédiatement avec de fortes doses de corticoïdes.
On administre de la prednisolone à la dose de 2 à 4 mg/ kg/j réparties en deux prises par jour pendant 10 jours.
Si les signes cliniques régressent et que la vision revient, on passera à la dose de 1 mg/kg pendant 15 jours, puis à une corticothérapie à jours alternés.

Une injection rétrobulbaire de 2 mg d'acétate de méthylprednisolone peut aussi être effectuée mais elle est très discutable.

Le traitement étiologique est évidemment à envisager si la cause est connue mais elle est souvent difficile à préciser.

Un traitement antibiotique complémentaire peut être envisagé.

VI-4) Pronostic [50] [97]

Une amélioration clinique rapide dans les 2 à 10 jours est d'un pronostic favorable.
Cependant l'intensité et la durée de l'inflammation avant traitement détermine l'étendue de la démyélinisation du nerf optique et l'atrophie qu'il pourra en résulter.
L'atrophie du nerf optique est toujours susceptible de se développer dans les semaines ou les mois qui suivent la mise en oeuvre du traitement entrainant ainsi une perte de vision définitive et irréversible.

VII) DEGENERESCENCE RETINIENNE AIGUE [125]

Il s'agit d'une affection décrite chez le chien aboutissant à la dégénerescence rapide des photorécepteurs avec cécité subite.
La perte de vision apparait en quelques heures à une semaine.
Elle est aussi appellée syndrome de la rétine silencieuse.

VII-1) Etiologie

Elle n'affecte que le chien.
L'étiologie est mal définie.
Elle survient chez des chiens d'âge moyen et en bonne santé apparente. Parfois une affection hépatique ou un syndrôme de Cushing peuvent être mis en évidence (ces animaux ont alors des antécédents de polyphagie,polyuro-polydypsie)
Il a été mis en évidence un caractère héréditaire chez le caniche et peut-être une prédisposition raciale chez le teckel.
Les femelles seraient plus atteintes, représentant 70 % des cas.

VII-2) Diagnostic

Il s'agit d'une cécité brutale avec mydriase, reflexes photomoteurs négatifs et un ERG plat.
Aucune lésion oculaire n'est visible dans les premiers temps. Les segments antérieurs et postérieurs apparaissent normaux.
Ophtalmoscopiquement le fond d'oeil apparait normal au début de l'affection mais dans un délai de quelques semaines à quelques mois des signes classiques d'atrophie rétinienne généralisée apparaissent. On verra alors une hyperréflectivité, une diminution du calibre des vaisseaux, une dégénérescence de la papille.

Chez certains chiens des symptômes extraoculaires ou des modifications biologiques peuvent exister (polyuro-polydypsie, augmentation des PAL, exploration hormonale compatible avec un hypercorticisme spontané).

VII-3) Traitement et pronostic

Il n'y a pas de traitement possible. Cette affection entraine une perte de vision soudaine totale et irréversible.

VIII) CECITE D'ORIGINE CENTRALE

VIII-1) Causes

Il s'agit de différentes affections du sytème nerveux centrale pouvant entrainer une cécité soudaine. Souvent d'autres symptômes d'origine nerveuse sont associés : épilepsie, ataxie, incontinence…[84]

VIII-2) Diagnostic

Des lésions au dessus du corps genouillé latéral ou du collicule rostral peuvent engendrer la cécité alors que le réflexe photomoteur est intact.
Par contre une atteinte du cerveau moyen soit directement par compression par des lésions cérébrales expansives ou un oedème cérébral peuvent affecter le réflexe photomoteur.
L'hypoxie au cours d'une anesthésie, l'inflammation, l'encéphalopatie hépatique toxique, un accident vasculaire cérébral, une tumeur sont les causes les plus fréquentes de cécité centrale.
L'hypertension intracranienne peut s'accompagner d'oedème papillaire.[46]

VIII-3) Traitement et pronostic

Oxygénation cérébrale (Pervincamine®, Sermion®).
Diurétique osmotique (Mannitol 20 % en perfusion à 1-3 mg/kg) en cas d'oedème cérébral.
Corticoïdes en injections répétées.

L'absence d'amélioration dans un délai de un mois est d'un très mauvais pronostic.

CONCLUSION

L'oeil est un organe complexe, important. De par sa localisation et sa structure, des affections multiples peuvent l'atteindre. Certaines affections sont très graves et entrainent chez l'animal une douleur, un déficit fonctionnel ou esthétique. Lors d'atteintes oculaires, il faudra différencier rapidement celles nécessitant un traitement immédiat. Le pronostic et la récupération fonctionnelle seront, dans le cadre des urgences, liés au délai d'intervention. Vu la variété des lésions dites urgentes, de par leur étiologie, leur localisation, ou leur pronostic, tout motif de consultation en ophtalmologie devra être abordé comme une urgence potentielle.

ANNEXE: schéma de l'oeil [70]

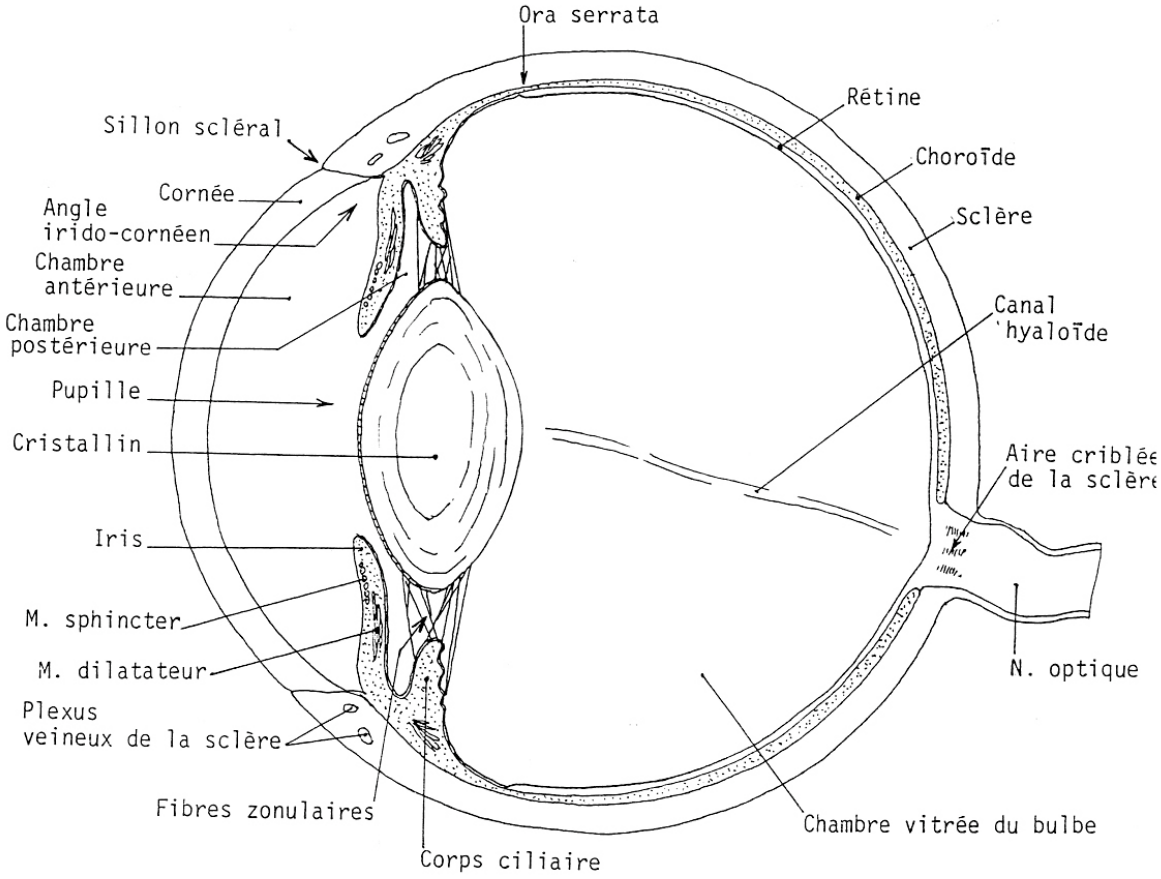

Bulbe de l'oeil

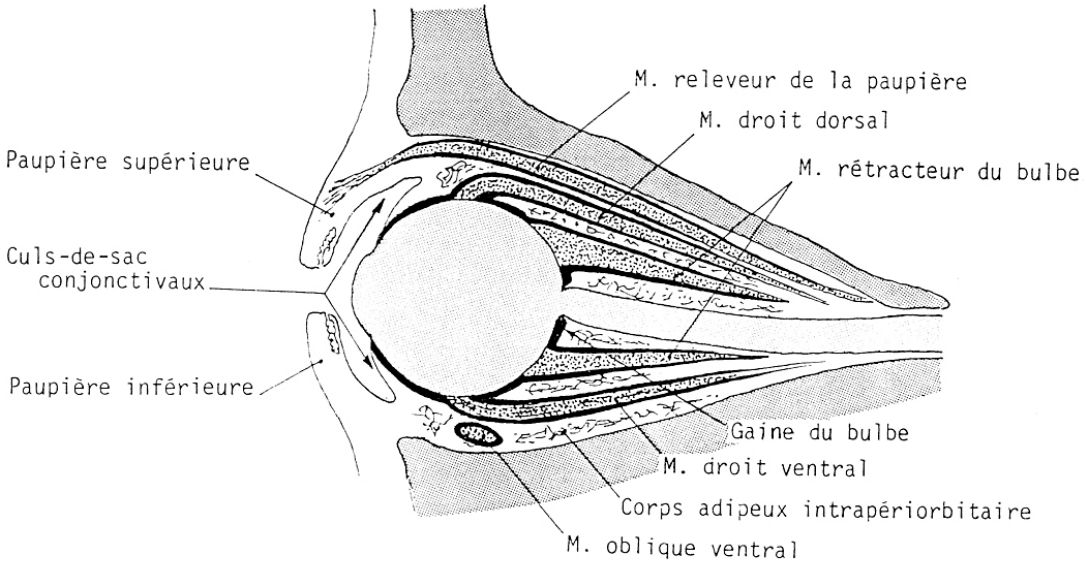

Annexes de l'oeil

BIBLIOGRAPHIE

1/ ARNOLD-TAVERNIER H.,JONGH O.
Les voies d'abord chirurgicales de l'orbite.
Le point vétérinaire,aout-septembre1996, **28**, 178, 21-28.

2/ BACHRACH A.
Ocular emergenies.
In : MURTAUGH-KAPLAN
Veterinary emergency and critical care medecine, 1992, 685p.

3/ BACIN F., CHAUDIEU G.
Les traumatismes oculaires par plombs de chasse.
P.M.C.A.C, septembre-octobre 1988, 5, 429-439.

4/ BEDFORD P.G.C.
Ocular emergencies in the dog and cat.
British veterinary journal, 1987, **143**, 6, 489-497.

5/ BELTRAN W., CLERC B.
Les urgences oculaires médicales.
Le point vétérinaire,1998, **29**, numéro spécial "Les urgences chez les carnivores domestiques", 123-128.

6/ BISTNER S. I.
Ocular emergencies and trauma.
In : SLATTER, 2ème édition, 1993, **2**, chapitre 92, 1276-1292.

7/ BISTNER S. I.
Recent developpement in comparative ophtalmology.
Compendium continuing education, octobre 1992, **14**, 10, 1304-1310

8/ BISTNER S.I., AGUIRRE G.
Les soins oculaires d'urgence.
In : BISTNER
Techniques vétérinaires et traitement d'urgence, Paris : Editions Vigot frères, 1976, 203-226.

9/ BISTNER S.I., AGUIRRE G.D.
Les soins oculaires d'urgence.
In : BISTNER
Les urgences en pratique vétérinaire du chien et du chat.
Vigot editions Paris, 1972, vol 2, 295p.

10/ BISTNER S.I., AGUIRRE G.D.
Les soins dans les urgences oculaires.
In : Manuel de techniques vétérinaires de traitement des urgences des animaux de compagnie
Vigot editions, Paris, 1975, 704p.

11/ BISTNER, FORD, RAFFE
Assessment of ocular injuries.
In : Kirk and Bistner's handbook of veterinary procedures and emergency treatment
Saunders company, 7ème édition, 2000, 1022p.

12/ BISTNER , FORD, RAFFE
Vision loss
In : Kirk and Bistner's handbook of veterinary procedures and emergency treatment, Saunders company, 7ème édition, 2000, 1022p., 443-447.

13/ BOUHANNA L.
Vade-mecum d'ophtalmologie vétérinaire.
Paris : Editions Med'Com, 1996, 144p.

14/ BOUHANNA L., HEBERT F.
La thérapeutique médicale en pratique quotidienne chez les carnivores domestiques : l'ophtalmologie.
La dépêche vétérinaire, supplément techniquen°59, janvier 1998, 31p.

15/ BOYDELL
Fine needle aspiration biopsy in the diagnosis of exophtalmos.
Journal of small animal practice, 1991, **32**, 542-546.

16/ BROGDON J.D., BRIGHTMAN A.H., MC LAUGHLIN S.A.
Diagnosing and treating masticatry myositis.
Veterinary medecine, décembre 1991, 1164-1170.

17/ BUSSANICH, ROOTMAN
Intraocular foreign body in a dog.
The canadian veterinary journal, juillet 1981, **22**, 207-210.

18/ CARPENTER J.L., SCHMIDT G.M., MOORE F.M. *et al*
Canine extraocular polymyositis.
Vet. Pathol., 1989, **26**, 510-512.

19/ CHAHORY S.
Cicatrisation et sutures en ophtalmologie des paupières et de la cornée.
L'action vétérinaire, édition spéciale mai 2002, 24-26.

20/ CHAMPAGNE E.
Eyelids diseases.
In : Kirk's current veterinary therapy XIII, Saunders company, 2000, 1051-1052.

21/ CHAUDIEU G.
Les corps étrangers intraoculaires.
Le point vétérinaire, mai 1994, **26**, 160, 21-27.

22/ CHAUDIEU G.
Les urgences en ophtalmologie.
Dépèche vétérinaire, 1991, supplément technique n°21, 2-11.

23/ CHAUDIEU G.
L'ulcère cornéen.
P.M.C.A.C., mai-juin 1993, 3, 381-386.

24/ CHAUDIEU G.
La luxation du cristallin chez les carnivores.
Congrés CNVSPA, 1993, 351-358.

25/ CHAUDIEU G.
Eléments d'étude simples des affections du fond d'oeil chez les carnivores domestiques.
P.M.C.A.C., 1996, 31, 7-32.

26/ CHRISTMAS R.
Management of chemical burns of the canine cornea.
Canadian veterinary journal, 1991, **32**, 608-612.

27/ CLERC B.
Les ulcères de la cornée.
Congrés CNVSPA, 1993, 347-350.

28/ CLERC B.
Ophtalmologie vétérinaire, 2ème édition, Maisons-Alfort : Editions du point vétérinaire, 1997, 664p.

29/ CLERC B.
Ophtalmologie vétérinaire.
Maisons Alfort : Editions du point vétérinaire, 1981,241p.

30/ CLERC B.
Traumatismes oculaires et palpébraux.
P.M.C.A.C., 2002, **37**, 111-117.

31/ CLERC B.
Traitement de la nécrose cornéenne du chat par kératectomie et greffe lamellaire de sous-muqueuse de porc (SIS).
P.M.C.A.C., 2002, **37**, 227-233.

32/ DEAN E.
Les traumatismes du segment antérieur de l'oeil du chien et du chat- étude clinique.
Congrés CNVSPA, 1993, 311-326.

33/ DE GEYER G.
Anatomie et pathologie de la membrane nictitante chez le chien et le chat.
P.M.C.A.C., janvier-février 1998, 1, 7-26.

34/ DE GEYER G.
Exophtalmie unilatérale chez une chienne caniche secondaire à un abcès à Haemophilus.
Congres CNVSPA, Nice,1998, 539-540.

35/ DE GEYER G.
La mydriase des carnivores, 2ème partie
P.M.C.A.C., juillet-aout 1990, 4, 397-409.

36/ DUNN J.
Ocular conditions of the dog
In : DUNN, Textbook of small animal medication, Saunders company, 1999, 1065p., 823-828.

37/ EINSENBERG H. M.
Ultrasonography of the eye and orbit.
Veterinary clinics of North America : Small animal practice, novembre 1985, **15**, 6, 1263-1274.

38/ GAARDER J.
Canine glaucoma.
In : Kirk's current veterinary therapy XIII, Saunders company, 2000, 1075-1081.

39/ GELATT K. N.
Essentials of veterinary ophtalmology, Lippincott williams and wilkins, 2000, 595p.

40/ GELATT K.N., GELATT J.P.
Handbook of small animal ophtalmic surgery, volume 1 : extraocular procedures.

41/ GILGER B.C., HAMILTON H.L., WILKIE D.A. *et al*
Traumatic ocular proptoses in dogs and cats, 84 cases.
J.A.V.M.A., 1995, **206**, 8, 1186-1190.

42/ GIONFRIDO J.R., POWELL C.C.
Traumatic glaucoma in a dog.
Veterinary medecine,"Clinical solutions for companion animals practionner", novembre 2001, **96**, 11, 830-836.

43/ GLOVER T.
Ocular emergencies.
In: Kirk's current veterinary therapy XIII, Saunders company, 2000, 1090-1094

44/ GUERSON N.
Application d'un système expert dans l'assistance au diagnostic des urgences canines
Th.: Med. vet.: Lyon, 1993,n°71, 39-64.

45/ HAMILTON H.L.
Pediatric ocular emergencies
Veterinary clinics of North America : Small animal practice, Juillet 1999, **29**, 4, 1003-1022

46/ HAMILTON H.L., MC LAUGHLIN S.
Diagnosis of blindness.
In : Kirk's current veterinary therapy XIII, Saunders company, 2000, 1038-1041.

47/ HENDRIX D.V.H.
Differential diagnosis of the red eye
In : Kirk's current vetreinary therapy XIII, Saunders company, 2000,

48/ HENDRIX D.V.H.
Clinical signs, concurrent diseases and risk factors associated with retinal detachment in dogs.
Prog. in veterinary and comparative ophtalmology, **3**, 3,

49/ JEGOU J.P.
Glaucomes.
P.M.C.A.C., numéro spécial "ophtalmologie du chien", octobre 1997, 149-168.

50/ JEGOU J.P.
Les urgences ophtalmologiques.
Recueil de médecine vétérinaire, 1989, **165**, 12, 1011-1031.

51/ JEGOU J.P.
Plaies traumatiques de la cornée et de la sclère.
Recueil de médecine vétérinaire, 1989, **165**, 3, 317-325.

52/ JEGOU J. P.
Pharmacologie et thérapeutique oculaire.
Recueil de médecine vétérinaire, 1989, **165**, 3, 327-347.

53/ JEGOU J.P.
Plaies traumatiques de la cornée et de la sclère.
Congrès CNVSPA, 1993, 335-339.

54/ JEGOU J.P.
Les glaucomes aigus et subaigus.
Congrès CNVSPA, 1993, 299-301.

55/ JEGOU J.P.
La luxation du globe oculaire.
P.M.C.A.C., mars-avril 1988, 95-97.

56/ JEGOU J.P., LIOTET S.
Intérêt du frottis conjonctival dans le diagnostic biologique des conjonctivites chez le chien et le chat.
P.M.C.A.C., 1991, **26**, 6, 567-580.

57/ JEGOU J.P., MAROT O.
L'oeil rouge chez les carnivores domestiques, protocole d'approche pour le diagnostic différentiel.
Recueil de médecine vétérinaire, mars 1989, **165**, 3, 281-288.

58/ JONGH O.
Le fond d'oeil normal et ses variations.
Cours du C.E.S. d'ophtalmologie vétérinaire 1998-1999.

59/ JONGH O.
Les urgences orbitaires chez les carnivores domestiques.
Congrès CNVSPA, 1993, 303-310.

60/ JONGH O., CLERC B.
Conduite à tenir devant une exophtalmie.
Le point vétérinaire, aout-septembre 1996, **28**, 178, 13-20.

61/ JONGH O., CLERC B.
Les urgences oculaires chez le chien et le chat.
Le point vétérinaire, octobre-novembre 1989, **21**, 124, 27-35.

62/ JONGH O., REGNIER A.
Les effets indésirables des médicaments en ophtalmologie vétérinaire.
Le point vétérinaire, Mai 1998, **29**, 191, 37-45.

63/ KELLER C.B.
Epiphora.
In : Kirk's current veterinary therapy XIII, Saunders company, 2000, 1055-1057.

64/ KETRING K.L.
The first forty eight hours.
Proc. AAHA, 1991, 353-361.

65/ KETRING K. L.
Differential diagnosis and clinical consideratons of ocular pain.
Veterinary clinics of North America : Small animal practice, mai 1980, **10**, 2, 251-260.

66/ KIRBY R.
Manuel d'autoévaluation en urgences et soins intensifs pour animaux de compagnie.
Editions point vétérinaire, 2000, 192 p.

67/ KIRK, BISTNER, FORD
Handbook of veterinary proceeding and emergency treatment, 5ème édition
Saunders éditions, 1990, 1016p.

68/ LAFORGE H.
Ulcères de cornée.
P.M.C.A.C., numéro spécial “ophtalmologie du chien”, octobre 1997, 113-127

69/LIGNEREUX Y.
Eléments d’anatomie ophtalmologique du chien.
P.M.C.A.C., numéro spécial”ophtalmologie du chien “, octobre 1997, 7-20.

70/ LIGNEREUX Y., SAUTET J.
Anatomie de l’oeil.
Cours du C.E.S. d’ophtalmologie vétérinaire 1998-1999.

71/ LIGNEREUX Y., SAUTET J.
Anatomie des paupières.
Cours du C.E.S. d’ophtalmologie vétérianire 1998-1999.

72/ MARTIN C., KASWAN R., GRATZEK A., *et al*
Ocular use of tissue plasminogen activator in companion animals.
In : Prog. in veterinary and comparative ophtalmology, 1993, **3,** 1, 29.

73/ MARTIN C. L.
Red watery eyes.
In : LORENZ M.D., CORNELIUS L.M.
Small animal medical diagnosis, 2nd edition, 1993, 491-498.

74/ MARTIN C.L.
Ocular pain and blepharospasm.
In : LORENZ M.D., CORNELIUS L.M.
Small animal medical diagnosis, 2nd edition, 1993, 651p, 499-502.

75/ MC CALLA T., MOORE C.P.
Exophatlmos in dogs and cats, Part I.
Continuing education, juillet 1989, **11**, 7, 784-793.

76/ MC CALLA T., MOORE C.P.
Exophtalmos in dogs and cats, Part II
Continuing education, aout 1989, **11**, 8, 911-925.

77/ MC LAUGHLIN S.
Ocular emergencies.
In : Kirk’s current veterinary therapy X, 1989, 636-639.

78/ MEUNIER V.
Nouveaux traitements médicaux du glaucome.
L'action vétérinaire, 6 novembre 1998, 1456, 35-38.

79/ MORGAN R.V.
Ocular emergencies.
Proceedings 12th ACVIM Forum, San Francisco,1994, 48-56.

80/ MORGAN R. V.
Ocular emergencies.
Continuing education Article#3, janvier 1982, **4**, 1, 37-45.

81/ MORIN C., CAUZINILLE L.
La myosite des muscles masticateurs : revue bibliographique à propos d'un cas clinique.
P.M.C.A.C., septembre-octobre 1999, 5, 603-607.

82/ MOULD J.R.B.
Conditions of the orbit and globe
IN : Manual of small animal ophtalmology, BSAVA, 1993, 45-64.

83/ NASSISSE M.P.
Diagnosis and management of glaucome.
The T.G. Hungerford course for veterinarians proceedings, juillet 1997, 157-161.

84/ NEADERRLAND M.
Sudden blindness.
In : Kirk's current veterinary therapy X, 1989, 644-647.

85/ NEEL S., LAFORGE H., CHETBOUL V.
Hypertension systémique et rétinopathie, à propos d'un cas chez un chat.
P.M.C.A.C., 1999, 34, 55-60.

86/ PALIES G.
Les urgences traumatiques en ophtalmologie.
P.M.C.A.C., 1984, **19**, 1, 47-51.

87/ PALIES G.
Les traumatismes en ophtalmologie chez les carnivores domestiques.
Recueil de médecine vétérinaire, 1989, **165**, 3, 307-316.

88/ PERRUCIO
Urgences médicales en ophtalmologie vétérinaire.
L'animal de compagnie, 1981, **16**, 1, 43-56.

89/ PLUNKETT S. J.
Emergency procedures for the small animal veterinarian, Saunders company,1993, 277p.

90/ POWELL C. C., ROBERTS M.S.
Ophtalmic emergencies.
In : WAYNE, WINGFIELD, Veterinary emergency medecine secrets “ questions you will be asked”, Hanley and Belfus inc., 1997, 462p.

91/ RAMSEY D.T.
Exophtalmos.
In : Kirk’s current veterinary therapy XIII, Saunders company, 2000, 1086-1089.

92/ RAMSEY D.T., GERDING P.A., LOSONSKY J.M. *et al*
Comparative value of diagnostic imaging technics in a cat with exophtalmos.
Veterinary and comparative ophtalmology, 1994, **4**,4,198-202.

93/ RAMSEY D.T., MARETTA S.M., HAMOR R.E. *et al*
Ophtalmic manifestations and complications of dental disease in dogs and cats.
Journal of the american animal hospital association, 1996, 32, 215-224.

94/ REGNIER A.
Stratégie thérapeutique face à un ulcère de la cornée.
Cours du C.E.S. d’ophtalmologie vétérinaire 1998-1999.

95/ REGNIER A.
Etude clinique du glaucome
Cours du C.E.S. d’ophtalmologie vétérinaire 1998-1999.

96/ REGNIER A.
Les affections de l’orbite
Cours du C.E.S d’ophtalmologie vétérinaire 1998-1999.

97/ ROBERTS S.M.
Assessment and management of the ophtalmic emergency.
Continuing education article #4, septembre 1985, **7**, 9, 739-754.

98/ ROCA M.
Les affections du nerf optique
Cours du C.E.S. d’ophtalmologie vétérinaire 1998-1999.

99/ ROZE M.
Les urgences oculaires.
P.M.C.A.C.,1992, **27**, supplément au n°3, 449-462.

100/ ROZE M.
Traitement actuel des inflammations oculaires.
P.M.C.A.C., 1994, 28, 97-111.

101/ ROZE M.
Les uvéites
P.M.C.A.C., numéro spécial “ophtalmologie du chien”, octobre 1997, 129-147.

102/ SANSOM J., BARNETT K.
Les lentilles de contact souples chez les animaux de compagnie.
Waltham focus, 1997, **7,**1, 21-23.

103/ SCHMIDT G. M., DICE P.F., KOCH S.A.
Intraocular foreign bodies in four canine eyes.
Journal of small animal practice, 1975, **16**, 33-39.

104/ SCHMIDT-MORAND D.
La douleur oculaire et son appréciation.
Congrès CNVSPA, 1993, 291-295.

105/ SCHMIDT-MORAND D.
Les urgences oculaires chirurgicales .
Le point vétérianire, numéro spécial “ Les urgences chez les carnivores domestiques, 1998, **29**, 129-138.

106/ SCHMIDT-MORAND D., JEGOU J.P.
Plaies oculaires.
Congrès CNVSPA 1993, 341-346.

107/ SCHMIDT-MORAND D.
Affections des paupières.
P.M.C.A.C., numéro spécial “ophtalmologie du chien”, octobre 1997, 39-64.

108/ SCOTT P.J.
Medical nursing care of patient with corneal ulcers.
In : Nursing care in veterinary practice, Trenton New Jersey, Veterinary technician collection, 1993, 223 p., 141-142.

109/ SEVERIN G.A.
Orbit and globe, chapitre XVII
In : Severin’s veterinary ophtalmology notes, 3ème édition, 1996, 491-494.

110/ SEVERIN G.A.
Eyelids, chapitre V
In : Severin’s veterinary ophtalmology notes, 3ème édition, 1996, 176-178.

111/ SEVERIN G.A.
Cornea, chapitre X
In : Severin’s veterinary ophtalmology notes, 3ème édition, 1996, 341-347.

112/ SEVERIN G.A.
Anterior chamber, chapitre XI
In : Severin's veterinary ophtalmology notes 3ème édition, 1996, 352-357.

113/ SHELTON G.D., CARDINET G.H.
Canine masticatory muscle disorders
In : Kirk's current veterinary therapy X, Saunders company, 1989, 816-819.

114/ SIMISON W.G.
Sialadenitis associated with periorbital disease in a dog.
J.A.V.M.A., juin 1993, **202**, 12, 1983-1985.

115/ SIMON M.
Les cécités d'apparition subite.
Congrès CNVSPA, 1993, 367-368.

116/ SIMON M.
Les uvéites aiguës.
Congrès CNVSPA, 1993, 297-298.

117/ SLATTER D.
Ocular emergencies.
In : SLATTER, Fundamentals of ophtalmology, 2nd édition, Philadelphia : Saunders ed., 1990, 537-545.

118/ SPIESS B.M.
Diseases of the orbit.
Cours du C.E.S. d'ophtalmologie vétérinaire 1998-1999.

119/ STADES F.C., WYMAN M., *et al*
Ophtalmology for veterinary practitionner.
Schlütersche, 1998, 204p., 31-51.

120/ STANLEY R.G.
Emergency ophtalmology.
The T.G. Hungerford course for veterinary proceeding, Juillet 1997, 99-106.

121/ STANLEY R.G.
Ocular emergencies.
Anesthesia emergency and critical care proceeding 254, Juin 1995,29-39.

122/ STANLEY R.G.
Orbital disease.
The TG Hungerford course for veterinarians proceeding 292, Juillet 1997, 95-97.

123/ SULLIVAN T.C.
Surgery for retinal detachment
Veterianry clinics of North America : Small animal practice, septembre 1997, **27**, 5, 1193-1214.

124/ TOUTAIN P.L.
Les voies d'administartion en ophtalmologie.
Cours du C.E.S. d'ophtalmologie vétérinaire 1998-1999.

125/ VAN DER WOERDT A., NASISSE M.P., DAVIDSON M.G.
Sudden acquired retinal degeneration in the dog : clinical and laboratory findings in 36 cases.
Progress in veterinary and comparative ophtalmology, 1991, **1**, 1, 11-18.

126/ WINSTON S.M.
Ocular emergencies.
Veterinary clinics of north America : Small animal practice, février 1981, **11**,1,59-75.

127/ WOLF D. L., WILKIE D.A.
Exploratory surgery of the orbit.
In : Current techniques in small animal surgery, 3ème édition, Philadelphia, Ed. Bojrab.