

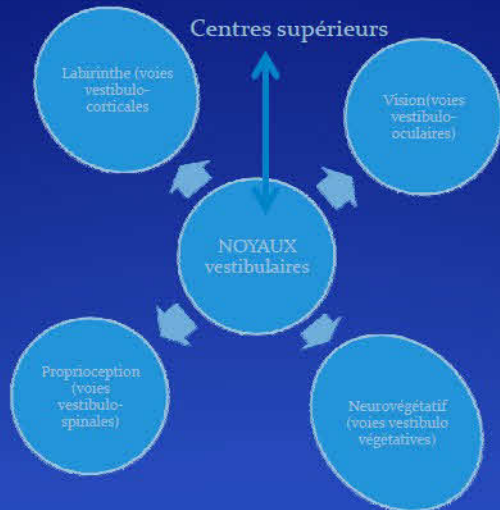
Plongée sous marine et vertiges

➤ Rappel anatomique et physiologique :

les yeux : dominant, mouvement 20° d'angle, mouvements lents, vision diminuée par la profondeur et la luminosité

➤ Les vestibules : 3 canaux semi-circulaires, accélération angulaire
Utricule, saccule, accélération linéaire
Essentiels en plongée

➤ La proprioception : plongée, perte de la verticalité
Apesanteur, tonus des extenseurs par rapport aux fléchisseurs



Vertiges et plongée

- Vertige alternobarique
- Illusions sensorielles
- Barotraumatismes de l'oreille interne
 - Lésions stapédovestibulaires
 - Fistule labyrinthique
 - Lésion du canal cochléaire
- Accidents aéroemboliques de l'oreille interne

Vertige alternobarique

➤ A la remontée :

- 84% des vertiges en plongée
- Equilibration asymétrique

Barotraumatismes de l'oreille interne

- Physiopathologie :
 - Lésions stapédovestibulaires
 - Lésion de la fenêtre ronde
 - Lésion du canal cochléaire

- Clinique : Eliminer un accident aeroembolique
Rechercher une fistule périlymphatique

Symptômes : Vertige apparait au cours de la plongée
Acouphènes, hypoaccousie.
Aggravation progressive dans les 48H,
Surdité fluctuante, signent la fistule

Rechercher OBT associée

Siegle, compression tragus, valsalva : fistule

Surdité : simple scotome, cophose.

Transmission si épanchement.

Audiométrie positionnelle, luxation de l'étrier.

- Scanner : Pneumolabyrinthe, dislocation ossiculaire.

➤ Diagnostic différentiel : éliminer un accident aéroembolique

- Vertige alternobarique
- Vertige par stimulation calorique asymétrique
 - Hyporéflexie unilatérale
 - BC occlusif
 - Perforation tympanique
- Narcose
- Illusions sensorielles
- Vertige cervical : baisse débit vertébro-basilaire
 - cagoule serrée
 - tête en hyper extension

➤ Traitement : Urgence fonctionnelle

- Repos tête surélevée
- Corticothérapie, anti vertigineux
- Si doute, le risque lié à l'accident aeroembolique doit primer
- Exploration chirurgicale des fenêtrés : fistule
Controversée quant à son indication et sa place, cicatrisation spontanée :
si audition s'aggrave ou troubles de l'équilibre sévères.
- Chirurgie a distance, peut se discuter si surdit  fluctuante ou vertiges a l'effort
- Paralysie faciale barotraumatique : transitoire   la remont e, rare, d hiscence du canal facial, air dans le canal de la corde du tympan ; PF alternobarique.
- Penser toujours   l' ADD

➤ Reprise plongée déconseillée

- FFESSM : reprise autorisée si audition conservée 500/1000/2000 HZ acouphènes tolérés.

➤ Prévention : traiter la dysperméabilité tubaire

- RGO, tympanogramme , rôle des plongée successives, surfactant

➤ Contre indications plongée :

- Définitives : cophose unilatérale, ossiculoplastie, déficit audiométrique à évaluer, otospongiose opérée, otite chronique.
- Temporaire : Obstruction tubaire, épisode infectieux, polyposse nasosinusienne
- Vertiges : problèmes d'orientation, mise en jeu de la sécurité
Aréflexie unilatérale chez un plongeur expérimenté qui maîtrise le risque barotromatique
- Chirurgie de l'oreille moyenne : privilégier péricondre, greffe en palissade, cartilage-tympanométrie plate

➤ Conclusion

- Ne jamais forcer pendant la descente
- Proscrire le valsava à la remontée

Accidents aeroemboliques

Accidents cochléovestibulaires pour lesquels la dissolution des gaz est impliquée

➤ Facteurs favorisants :

- Non respect de décompression, vitesse de remontée
- Valsalva à la remontée : surpression pulmonaire, ouvertures shunts droit-gauches

- Plongées à risque : saturantes, yoyo, profil courbe inversée
- Asthénie, effort froid
- FORAMEN OVALE
- Avion, montagne
- ORDINATEUR/MN90
- ATCD d'accident de l'oreille interne

➤ Clinique :

➤ Début

- BRUTAL, vertige aigu
- Intervalle libre 30 à 60 minutes après plongée
- Syndrome vestibulaire déficitaire aigu + vomissements ≠ mal de mer
- Acouphène, surdité de perception
- Frustré au début → aggravation secondaire.

➤ Nystagmus, déviations segmentaires, syndrome déficitaire harmonieux, otoscopie normale

➤ Examen neurologique ++

- Médullaires : paresthésies, piqué-toucher, chaud, orientation, positionnel, troubles sphinctériens
- Cérébraux : Force musculaire, déficit visuel, asymétrie nerfs crâniens. Troubles du langage, de la vigilance, du comportement.

➤ Bilan auditif : Hypoacousie de perception

- Hautes fréquences
- En plateau sévère
- 4000 Hz + graves : foramen ovale

➤ Bilan vestibulaire :

- Hypovalence non compensée coté atteint

➤ Imagerie :

- TDM, IRM normales, atteinte otologique pure
- Recherche malformations associées, syndrome de Minor, aqueduc du vestibule dilaté.

➤ Recherche de FOP, shunts droit-gauche :

- Echographie transoesophagienne
- Doppler transcranien

➤ Traitement

- Alerte 16, SAMU
- Sortie de l'eau, O₂, aspirine, H₂O
- Fiche de recueil

- Prise en charge caisson hyperbare ++
- Corticoïdes, vasodilatateurs, O₂ thérapie

➤ Quand reprendre la plongée ?

- > 6 mois si normal et pas de contre indication définitive
- Avis médecin fédéral validé par le président de la commission médicale régionale.

➤ Prévention

- FERMETURE d'un FOP :
HAS : Service rendu non déterminé dans la prévention d'un ADD,
avis défavorable

➤ Conclusion :

Importance du délai et de la qualité de la prise en charge initiale