

Les vertiges sont un motif fréquent de consultation

Les vertiges sont un motif très fréquent de consultation. Ils peuvent résulter d'un accident vasculaire central mais sont souvent le reflet d'un dysfonctionnement de l'oreille interne.

Interrogatoire

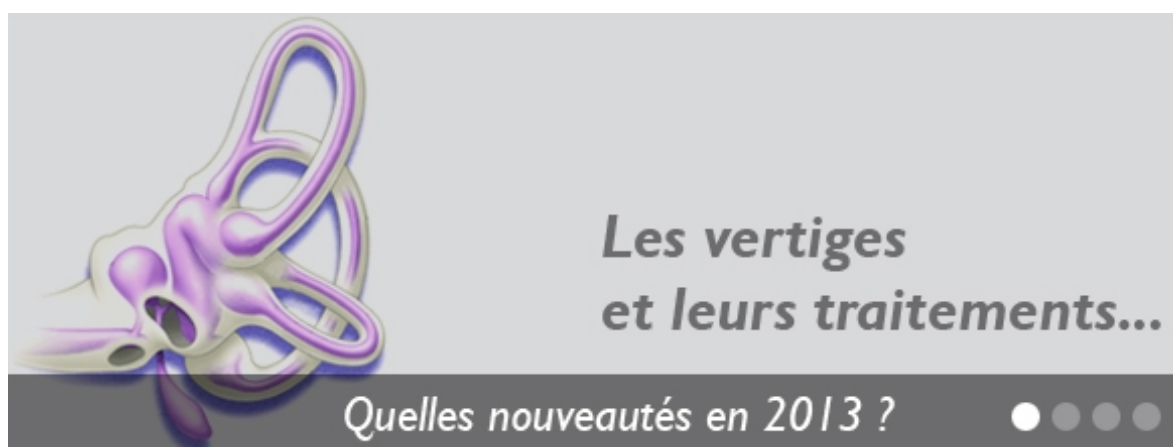Il est essentiel de préciser à l'interrogatoire la nature du vertige : s'agit-il de sensations de rotations du monde visuel autour du patient ou de sensations d'instabilité, de troubles de l'équilibre, sensations d'ébriété ? Sont-ils accompagnés de signes auditifs (sensations d'oreille bouchée, d'acouphènes) ? Sont-ils associés à des nausées et/ou des vomissements ? Enfin, surviennent-ils lors des mouvements de la tête ? Sont-ils associés à des céphalées ?

Les test otoneurologiques

Cette dernière décennie, de nombreux progrès ont été réalisés dans l'exploration des vertiges rotatoires et des sensations d'instabilité. Il s'agit en effet d'apprécier le fonctionnement des cinq récepteurs de l'oreille interne (ou système vestibulaire périphérique). Tout vertige rotatoire ou trouble de l'équilibre doit faire l'objet de tests otoneurologiques par un spécialiste de pointe, muni d'appareils adaptés. Ces derniers permettront aideront à préciser le diagnostic étiologique des vertiges et de guider au mieux les indications de l'imagerie (CT Scann, IRM cérébrale).

Actualités

De l'intérêt du test des potentiels évoqués otolithiques >> **voir l'étude**



Neurinome de l'acoustique

Une patiente souffrant de troubles de l'équilibre :

- Audiogramme normal
- Épreuves caloriques normales
- Mais des PEO absents du côté lésé

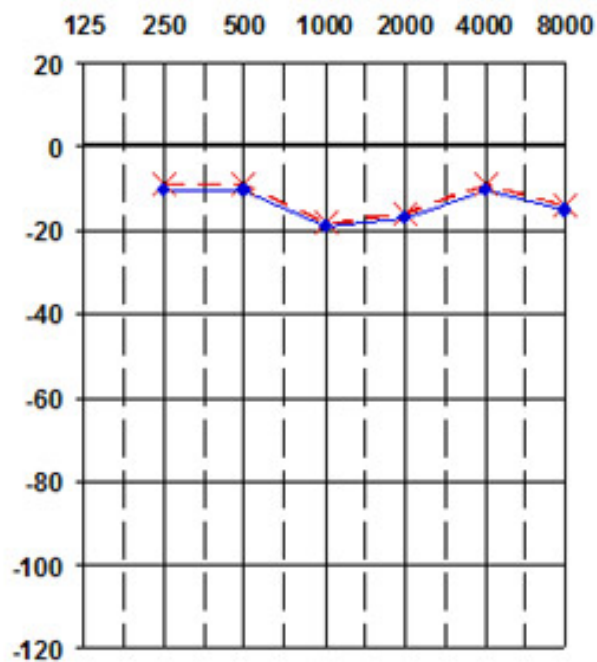
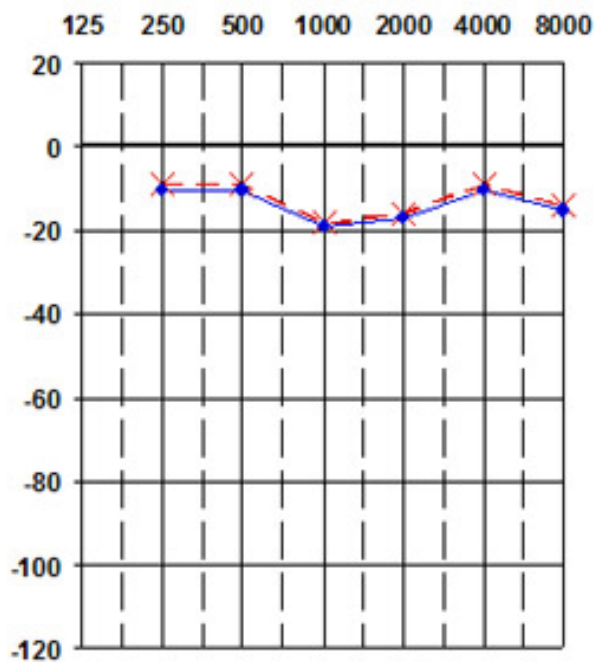
Une IRM est indiquée avec comme résultat un neurinome du VIII révélé.

De l'intérêt du test des potentiels évoqués otolithiques pour le diagnostic des vertiges.

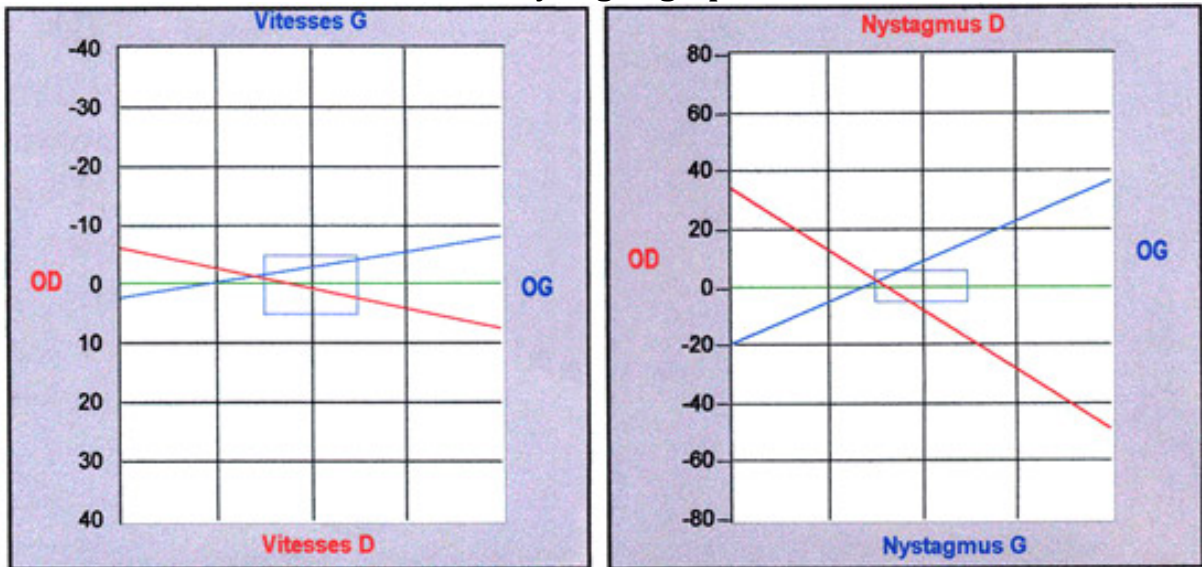
Audiogrammes

Droit (côté lésé)

Gauche

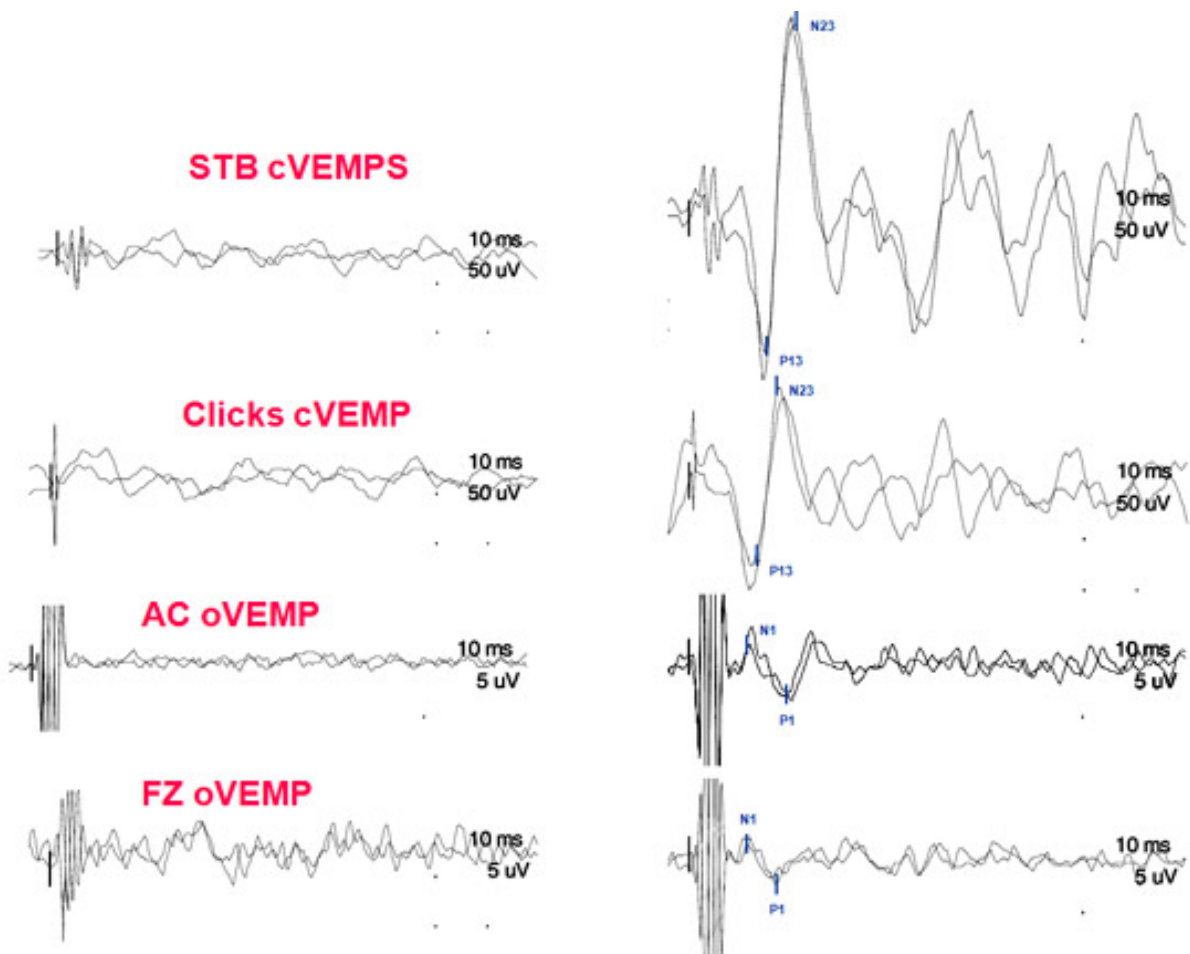


Vidéonystagmographie

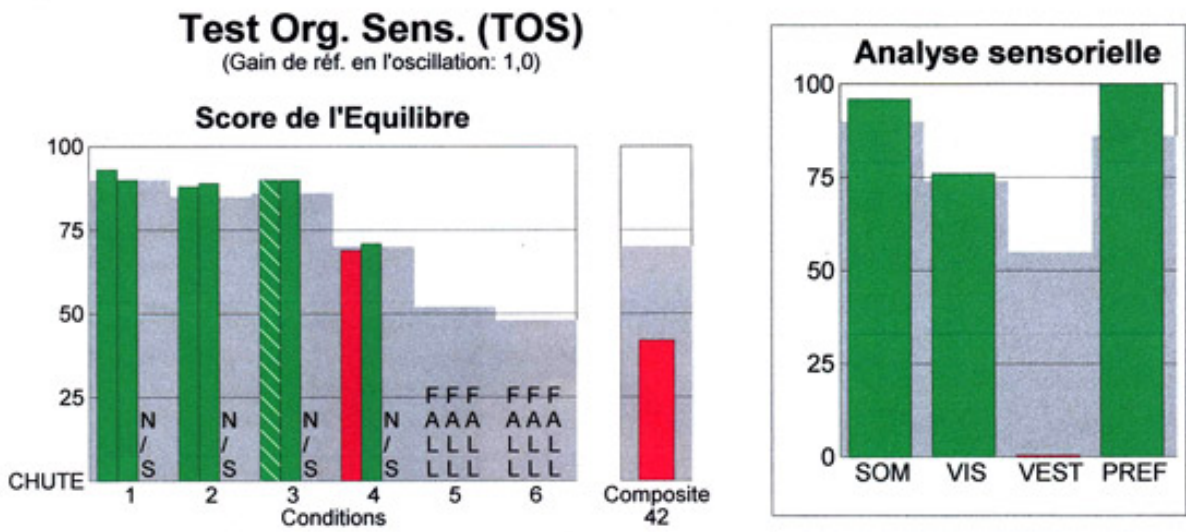


Graphiques VEMP

Côté lésé : absence de réponse

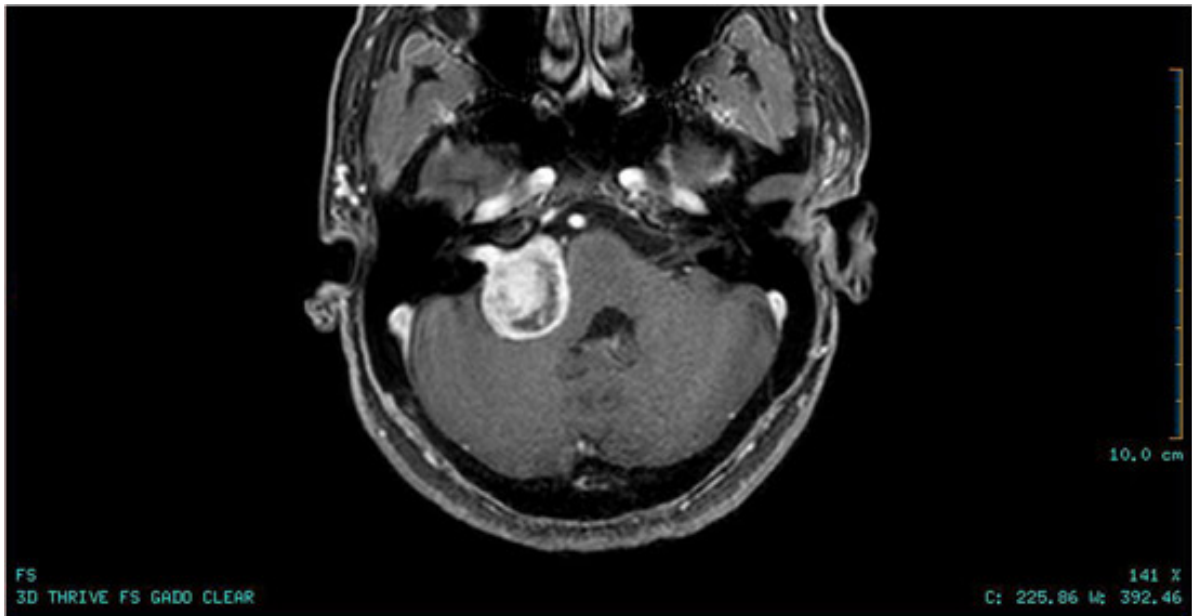


T.O.S



Chute en condition 5 et 6

IRM Cérébrale



Neurinome du VIII